

Oligometastatski rak

Oligometastatic cancer

Ratoša Ivica^{1,2}, Stanič Karmen^{1,2}, Ovčariček Tanja³,
Šečerov Ermenc Ajra^{1,2}, Čarman Janka^{1,2}, Grošelj Blaž^{1,2},
Jelerčič Staša¹, Korošec Peter¹, Kobav Manja¹, Kokalj
Marko¹, Plavc Gaber^{1,2}, Oražem Miha^{1,2}, Zobec Logar
Helena Barbara^{1,2}

¹Onkološki inštitut Ljubljana, Sektor radioterapije, Zaloška cesta 2, Ljubljana

²Medicinska fakulteta, Univerza v Ljubljani, Vrazov trg 2, 1000 Ljubljana

³Onkološki inštitut Ljubljana, Sektor internistične onkologije, Zaloška cesta 2, Ljubljana

Korespondenca: doc. dr. Helena Barbara Zobec Logar, dr. med.; asist. dr. Ivica Ratoša, dr. med.

E-mail: hlogar@onko-i.si; iratosa@onko-i.si

Poslano / Received: 11.10.2022

Sprejeto / Accepted: 21.10.2022

doi:10.25670/oi2022-009on

IZVLEČEK

Oligometastatska bolezen (OMB) predstavlja vmesno stanje med lokalno napredovalo boleznijo in obsežnejšo metastatsko boleznijo. Zaenkrat ne poznamo specifičnih biomarkerjev, ki bi nam pomagali opredeliti bolnike z majhnim bremenom bolezni, zato diagnoza OMB temelji na slikovni diagnostiki. V zadnjih letih narašča zanimanje za optimizacijo zdravljenja OMB predvsem zaradi obetavnih rezultatov dodatka lokalnega k obstoječemu sistemskemu zdravljenju. S takšnim načinom zdravljenja se je prvič pokazala možnost doseganja dolgotrajnih zazdravitev ali redko celo ozdravitev teh bolnikov. Razlikovanje posameznih vrst OMB in njihovo enotno poimenovanje je pomembno zlasti v kliničnih raziskavah, saj nam omogoča medsebojno primerjavo rezultatov različnih raziskav.

Ključne besede: klasifikacija, oligometastatska bolezen, definicija, inducirana oligometastatska bolezen, lokalno ablativno zdravljenje, sistemsko zdravljenje

ABSTRACT

Oligometastatic disease (OMD) is a stage between locally advanced disease and polymetastatic disease, a group of diseases that are used interchangeably based on treatment history, ongoing treatment status, and imaging findings. The diagnosis of OMD is based on imaging because, as of yet, we are not aware of any specific biomarkers that would enable us to recognize patients with a low disease burden. In recent years, there has been an increasing interest in optimizing the treatment of OMD, owing mostly to the promising outcomes of combining local and systemic treatment. For the first time, the prospect of achieving long-term cures or possibly curing these individuals was established using this form of treatment. The standard name of OMD subgroups allows for the comparison of diverse circumstances in everyday clinical work, as well as the classification for clinical study comparability.

Keywords: classification, oligometastatic disease, definition, induced oligometastatic disease, local ablative therapy, systemic therapy

UVOD

Leta 1995 sta Hellman in Weichselbaum definirala oligometastatsko bolezen (OMB) kot vmesno stanje med omejeno in razširjeno maligno boleznijo (polimetastatsko boleznijo). Pri OMB gre sicer za metastatsko bolezen, vendar je bolezen omejena le na nekaj zasevkov (gr. oligos) [1]. Po definiciji, ki jo je postavila leta 2019 Dingemans s sodelavci na področju pljučnega raka [2] in so jo pozneje povzeli številni raziskovalci, je to do pet metastaz v treh organih, vendar je ostro mejo med OMB in polimetastatsko

boleznijo težko postaviti in zgornje število zasevkov pravzaprav ni omejeno, je pa pomembno, da se lahko vse vidne zasevke zdravi z lokalnim ablativnim zdravljenjem (LAZ) z namenom uničenja tumorskih celic v zasevku.

Zaenkrat ne poznamo specifičnih biomarkerjev, ki bi nam pomagali opredeliti bolnike z majhnim bremenom bolezni, tako da diagnoza OMB temelji na slikovni diagnostiki. Majhno število zasevkov na slikovni diagnostiki lahko predstavlja različne klinične scenarije z različno prognozo bolezni in različnim pred-

videnim zdravljenjem. Ustrezna slikovna metoda za diagnozo OMB, oceno razširjenosti bolezni in spremljanje bolnika po končanem zdravljenju, se razlikuje glede na osnovno histologijo tumorja, časovno obdobje (začetna ocena razširjenosti bolezni, ocena odgovora na zdravljenje, spremljanje po zaključenem zdravljenju), lokacijo zasevkov in bolnikovo individualno tveganje za pojav zasevkov [3]. V kontekstu diagnostike OMB so občutljive diagnostične metode pogosto potrebne za izključitev okulturnih metastaz. Pri kliničnem delu se pogosto srečujemo z dilemo, katero slikovno preiskavo uporabiti. Interpretacija rezultatov slikovne diagnostike je pomembna v luči klinika in diagnostika (radiolog, specialist nuklearne medicine, ev. uporaba invazivne diagnostike s citološko in/ali histopatološko potrditvijo) s sodelovanjem multidisciplinarnega tima.

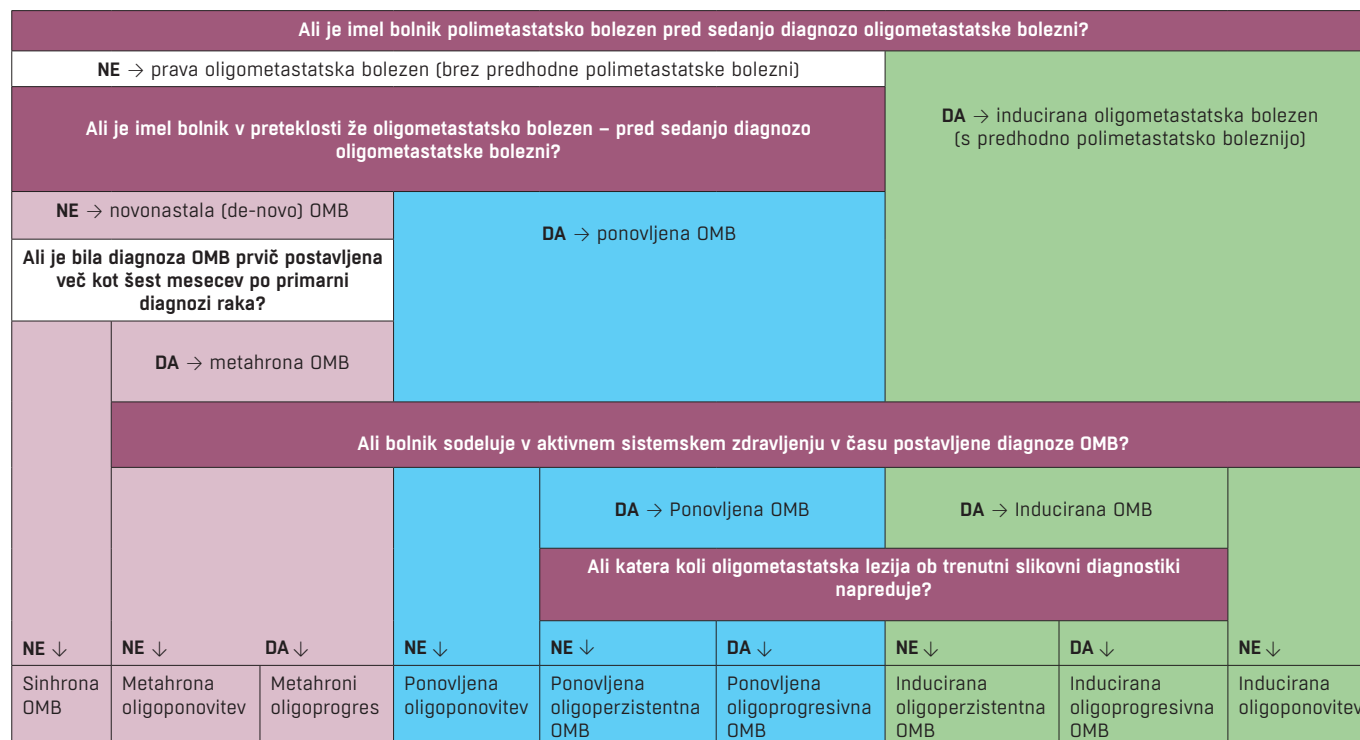
Leta 2020 je Guckenberger s sodelavci v imenu Evropskega združenja za radioterapijo in onkologijo (ESTRO) ter Evropske organizacije za raziskave in zdravljenje raka (EORTC) objavil klasifikacijo OMB [4]. Razlikovanje posameznih vrst OMB in njihovo enotno poimenovanje je pomembno zlasti v kliničnih raziskavah, saj nam omogoča medsebojno primerjavo rezultatov različnih raziskav. Pojem OMB so predlagali kot splošni krovni izraz, za določitev podvrst OMB pa predlagajo petstopenjski vprašalnik (tabela 1). Pri tem vprašalniku upoštevamo zgodovino poli-/oligometastatske bolezni, ali je oligometastatska bolezen diagnosticirana med intervalom brez zdravljenja ali med aktivnim sistemskim zdravljenjem ter ali oligometastatska lezija na trenutni slikovni diagnostiki napreduje.

Tabela 1. Petstopenjski vprašalnik za določitev podvrst oligometastatske bolezni.

1. Ali je imel bolnik polimetastatsko bolezen pred sedanjo diagnozo OMB?
2. Ali je imel bolnik v preteklosti že OMB – pred sedanjo diagnozo OMB?
3. Ali je bila diagnoza OMB prvič postavljena več kot šest mesecev po primarni diagnozi raka?
4. Ali bolnik sodeluje v aktivnem sistemskem zdravljenju v času postavljene OMB?
5. Ali katera koli oligometastatska lezija ob trenutni slikovni diagnostiki napreduje?

Shematično so podvrste OMB predstavljene v diagramu na sliki 1, ki je povzet iz članka Guckenbergerja s sodelavci [4].

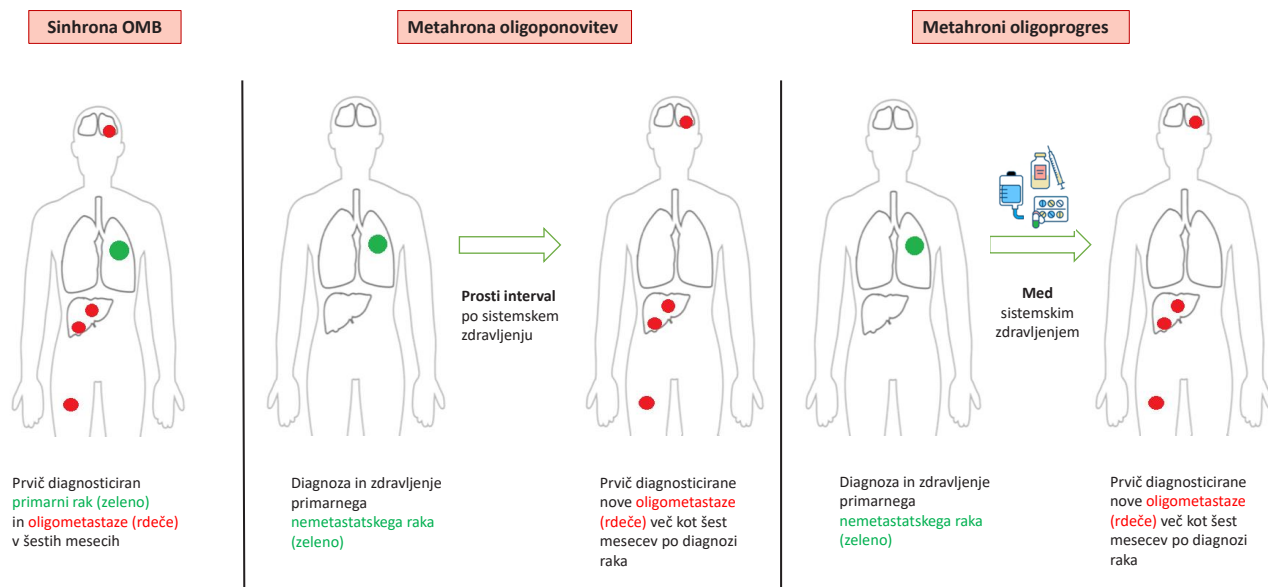
Slika 1: Shematična predstavitev klasifikacije OMB.



Klasifikacija OMB najprej deli bolezen na tri velike skupine (novonastala, ponovitev OMB ali inducirana OMB) in vsako od teh še na tri podskupine (slike 2–4).

Slika 2: Novonastalo OMB razdelimo v sinhrono OMB (diagnosticirana do šest mesecev po postavitvi primarne diagnoze raka), metahrono oligoponovitev (diagnosticirana več kot šest mesecev po primarni diagnozi in zdravljenju primarnega nerazsejanega raka in po prostem intervalu od zaključenega sistemskega zdravljenja) ter metahroni oligoprogres (diagnosticirana več kot šest mesecev po primarni diagnozi in zdravljenju nerazsejanega raka in pojav zasevkov med sistemskim zdravljenjem).

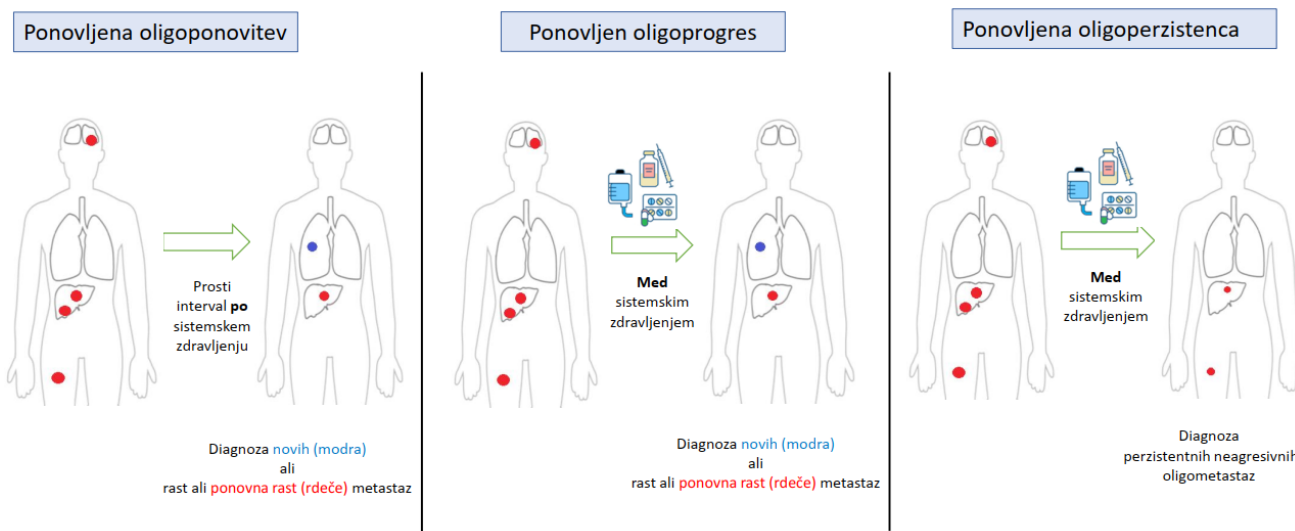
Novonastala OMB



Slika 3: Ponovljeno OMB razdelimo v naslednje podskupine: oligoponovitev (diagnoza novih ali rast predhodnih oligometastaz po prostem intervalu od sistemskega zdravljenja), oligoprogres (diagnoza novih ali rast predhodnih oligometastaz med aktivnim sistemskim zdravljenjem) in oligoperzistentno OMB (diagnoza neagresivnih oligometastaz, ki perzistirajo med aktivnim sistemskim zdravljenjem). Pri vseh treh podskupinah je bolnik kadarkoli že bil deležen lokalnega ali sistemskega zdravljenja ali obojega.

Ponovljena OMB

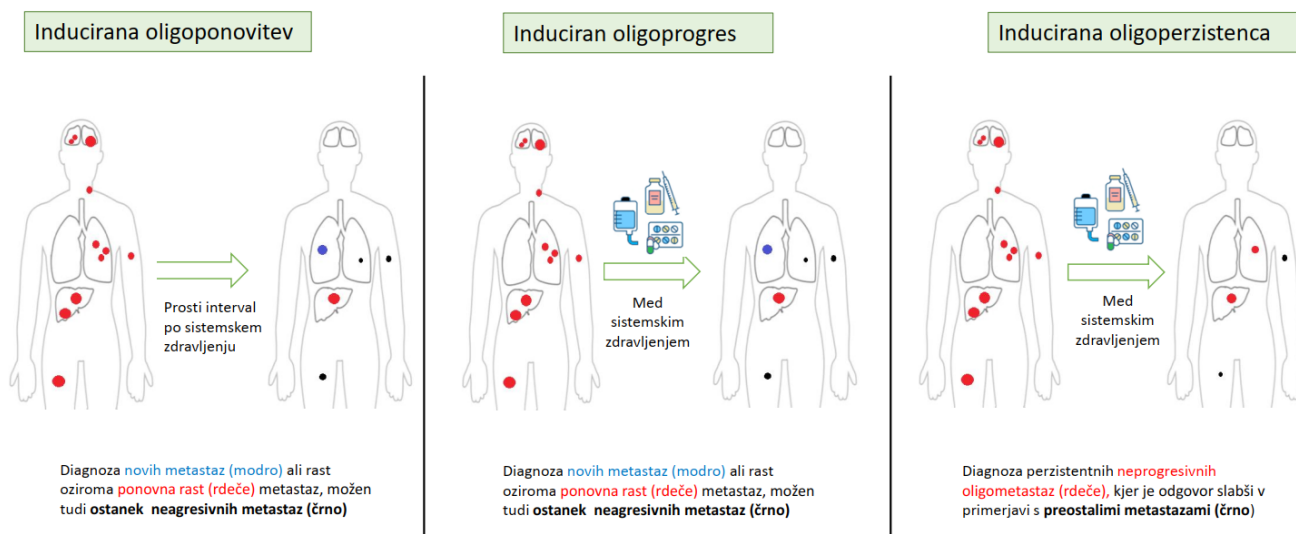
Izhodišče: Diagnoza oligometastatske bolezni, ki sledi sistemskemu ali lokalnemu zdravljenju ali obema



Slika 4: Inducirana OMB. Pojav novih metastaz, rast ali ponovna rast predhodnih oligometastaz, lahko tudi ostanki neprogresivnih metastaz pri bolnikih, ki so pred tem imeli polimetastatsko bolezen, ki je bila zdravljena s sistemsko terapijo z lokalno terapijo ali brez nje, in kjer je do pojava oligometastaz prišlo po prostem intervalu od sistemskega zdravljenja (inducirana oligoponovitev), med aktivnim sistemskim zdravljenjem (induciran oligoprogres), ali diagnoza vztrajajočih (perzistentnih) neprogresivnih oligometastaz, pri katerih je odgovor na sistemsko zdravljenje slabši od preostale bolezni pri bolnikih, ki so pred tem imeli polimetastatsko bolezen, ki je bila zdravljena s sistemsko terapijo z lokalno terapijo ali brez nje, in kjer je do pojava oligometastaz prišlo med aktivnim sistemskim zdravljenjem (inducirana oligoperzistenca OMB).

Inducirana OMB

Izhodišče: Diagnoza **polimetastatske** bolezni, ki je sledila sistemskemu zdravljenju z lokalnim zdravljenjem ali brez njega



METODE

Literaturo smo poiskali v bibliografski zbirki PubMed / MEDLINE z uporabo kombinacij iskalnih izrazov: klasifikacija, oligometastatska bolezen, definicija, inducirana oligometastatska bolezen, lokalno ablativno zdravljenje in sistemsko zdravljenje. V postopku ocenjevanja smo preučili grobe rezultate iskanja in izključili članke, ki niso pomembni za to temo. Upoštevali smo le literaturo v angleškem jeziku. Pregledane so bile tudi v gradivih navedene reference za morebitno dopolnitev nabora virov.

PROGNOSTIČNE VREDNOSTI KLASIFIKACIJE OLIGOMETASTATSKE BOLEZNI

Do sedaj je bilo objavljenih nekaj retrospektivnih raziskav o prognostičnih vrednostih ESTRO EORTC klasifikacije OMB, predvsem pri bolnikih z nedrobnoceličnim rakom pljuč, ki so bili zdravljeni z definitivno radioterapijo [5], pri bolnikih z rakom prostate in kostnimi zasevki [6] ter pri bolnikih z 1–5 ekstrakranialnimi metastazami različnih histologij, zdravljenimi s stereotaktičnim obsevanjem (SBRT) [7]. Izsledki raziskav so pokazali, da lahko bolnike uspešno razvrstimo po skupinah klasifikacije OMB. Skupina z inducirano OMB ima slabše celokupno preživetje kot bolniki z novonastalo oz. ponovljeno OMB. Čas do progressa bolezni je daljši pri bolnikih z novonastalo OMB v primerjavi z bolniki s ponovljeno ali inducirano OMB. Izkazalo se je tudi, da je celokupno preživetje pri ponovljeni OMB zelo podobno kot pri novonastali OMB.

Zanimivo je tudi, da so bolniki s karcinomom prostate imeli največ novonastale OMB, pri kolorektalnem raku so opazili

največ ponovljene OMB, pri melanomu pa je bila v večini inducirana OMB. Razlog za ugotovitve ni povsem jasn, najverjetneje pa so pomembni sama biologija tumorjev različnih histologij, razlike v lokalnem in sistemskem zdravljenju ter sama učinkovitost le-tega [7]. Zaenkrat niso zanesljivo potrjene razlike v preživetju pri bolnikih s sinhrono in metahrono OMB [7, 8].

RAZPRAVA - CILJI IN STRATEGIJA ZDRAVLJENJA OLIGOMETASTATSKE BOLEZNI

Zgodovinsko je sistemsko zdravljenje osnova zdravljenja metastatskega raka. V zadnjih dveh desetletjih je prišlo do skokovitega napredka – danes imamo na voljo poleg citostatskega še tarčno zdravljenje in zdravljenje z imunoterapijo, zato metastatsko bolezen zdravimo z zaporedjem več linij sistemskega zdravljenja. Vse to je pomembno prispevalo k preživetju bolnikov z metastatsko boleznijo. V zadnjih letih narašča zanimanje za optimizacijo zdravljenja OMB predvsem zaradi obetavnih rezultatov dodatka lokalnega k obstoječemu sistemskemu zdravljenju [9, 10]. S takšnim načinom zdravljenja se je prvič pokazala možnost doseganja dolgotrajnih zazdravitev ali redkeje celo ozdravitev teh bolnikov [10, 11].

Cilji in strategije zdravljenja se pri OMB razlikujejo. Pri nekaterih podvrstah OMB lahko za razliko od razširjene metastatske bolezni bolnika s kombinacijo sistemskega in lokalnega zdravljenja zdravimo celo z namenom ozdravitve. Vse ali nekaj metastaz mora biti torej dostopnih in primernih tudi za katero koli vrsto lokalnega zdravljenja, običajno je to obsevanje in/ali operacija, redkeje radiofrekvenčna ablacija. Pri drugih podvrstah OMB

pa lahko z lokalnim zdravljenjem podaljšamo čas do uvedbe ali zamenjave sistemskega zdravljenja in s tem vplivamo na kakovost bolnikovega življenja.

Ključno nerazrešeno vprašanje pri obravnavi bolnikov z OMB je, kako oz. kdaj časovno umestiti lokalno ablativno zdravljenje (LAZ), npr. SBRT, glede na sistemsko zdravljenje, bodisi citotoksično kemoterapijo bodisi tarčno zdravljenje bodisi imunoterapijo. Prva možnost je umestitev SBRT na sam začetek zdravljenja, pred uvedbo sistemskega zdravljenja ali sočasno z njim (angl. upfront). Prednost takega pristopa je potencialna preprečitev nastanka agresivnejših subklonov malignih celic v oligometastazah, ki bi nastali kljub sistemskemu zdravljenju. Druga možnost umestitve LAZ je po določenem časovnem intervalu sistemskega zdravljenja, gre za tako imenovano »konsolidacijsko« LAZ, kar omogoča predhodno oceno odgovora na sistemsko zdravljenje [9, 12].

Z radikalnim lokalnim ablativnim zdravljenjem lahko uničimo nastajajoče klonne na obstoječe sistemsko zdravljenje rezistentne rakave celice. Sistemsko zdravljenje v primeru oligoprograsa in ob visokodoznem obsevanju vseh metastatskih lokalizacij ne bomo zamenjali, je pa treba odločitev o zamenjavi individualizirati z upoštevanjem bolnikovih značilnosti in preferenc, hitrosti rasti in agresivnosti raka ter možnosti nadaljnega sistemskega zdravljenja in njegove toksičnosti [13]. V tabeli 2 so zbrana priporočila za zdravljenje OMB z ablativnim obsevanjem.

Radioterapija se je v zdravljenju metastatske bolezni do nedavnega uporabljala večinoma za namene paliacije, z opredelitvijo OMB pa je lokalno zdravljenje v tem kontekstu dobilo večji pomen, zlasti SBRT. SBRT je zelo natančna, neinvazivna in slikovno vodena oblika visokodoznega hipofrakcioniranega obsevanja. Celokupna doza obsevanja je običajno izsevana v nekaj (1–8) visokodoznih obsevalnih odmerkih (6–24 Gy). V primerjavi s tridimenzionalnim konformnim obsevanjem (3D-CRT) ali intenzivnim moduliranim obsevanjem (IMRT) v standardnih obsevalnih odmerkih (1,8–2 Gy) sta za SBRT značilna strm padec doze na meji načrtovalnega tarčnega volumna (angl. planning target volume – PTV) in po izračunu linearno-kvadratnega modela približno trikrat višja izsevana biološka učinkovita doza (angl. biological effective dose – BED) na tarčni volumen [14]. SBRT ima sprejemljivo toksičnost (neželeni učinki stopnje 2 in več: 18 %; stopnje 3 in več: 5 %) [15].

ZAKLJUČEK

Koncepta OMB in LAZ sta v onkologijo prinesla svež pogled, ki pri nekaterih najpogostejših rakih že spreminja paradigmo zdravljenja, pri čemer pa izziv ostaja heterogenost OMB. Zaenkrat se v klinični praksi opiramo na izsledke manjših raziskav in konsenz v mednarodni strokovni skupnosti, v prihodnjih letih pa je pričakovati rezultate večjih randomiziranih raziskav, ki bodo še natančneje opredelile dobrobit tovrstnega pristopa in LAZ jasneje umestile v kontekst kliničnih priporočil.

Prispevek je nastal v sklopu srečanja »Oligometastatski rak« (25. 11. 2022, Onkološki inštitut Ljubljana).

Tabela 2: Vloga ablativnega obsevanja v obravnavi OMB najpogostejših histologij. Preglednica se opira na izsledke kliničnih raziskav, v katerih pa OMB večinoma ni bila podrobneje opredeljena, že v bližnji prihodnosti pa je pričakovati rezultate večjih randomiziranih raziskav, ki bodo natančneje opredelile umestitev lokalnega ablativnega zdravljenja v klinična priporočila. V klinični praksi indikacijo za SBRT za bolnike z OMB po skrbni presoji postavimo na multidisciplinarnem konziliju.

KLASIFIKACIJA	Plijučni rak	Rak prostate	Rak ledvic	Rak debelega črevesa	Maligni melanom	Rak glave in vratu	Ginekološki raki	Rak dojg
Sinhrona OMB	IIB	IA ^{1,2} IVC ³	IIIA	IIA	IVB	IIA	IVB	IIB
Metahrona oligoponovitev	IIIB	IIA	IIIA	IIA	IVB	IVA	IIIA	IIB
Metahroni oligoprogres	VB	VC ⁴	IIIA	IVB	IVB	VB	IVB	IVB
Ponovljena oligoponovitev	IVC	VB	IIIA	IVB	VC	VC	VC	VC
Ponovljena oligoperzistentna OMB	VC	VC	VA/B	VC	VC	VC	VC	VC
Ponovljena oligoprogresivna OMB	VC	VC	VA/B	IVB	VC	VC	VC	VC
Inducirana oligoperzistentna OMB	IIB	VC	VA/B	VC	VC	VC	VC	VC
Inducirana oligoprogresivna OMB	IIB	VC	VA/B	IVC	IIIB	VC	VC	IVC
Inducirana oligoponovitev	IVC	VC	VA/B	VC	VC	VC	VC	VC

Okrajšava in opombe: OMB – oligometastatska bolezen; ¹velja za primarni tumor, ²metastatski, hormonsko občutljiv rak prostate, nizko breme boleznih v skladu z raziskavo CHAARTED [16]; ³velja za zasevke;

⁴metastatski, proti kastraciji odporen rak prostate.

Reference: [7, 9, 23, 10, 12, 17–22]

Stopnja dokaza

I: dokazi iz vsaj ene velike randomizirane raziskave z dobro metodologijo ali metaanalize dobro zasnovanih randomiziranih raziskav brez heterogenosti

II: manjša randomizirana raziskava ali velika raziskava s slabšo metodologijo in možno pristranostjo

III: prospektivna kohortna raziskava

IV: retrospektivna kohortna raziskava, raziskava s kontrolno skupino primerljivih primerov

V: raziskave brez kontrolne skupine, posamezni klinični primerji, strokovna mnenja

Stopnja priporočila

A: jasni dokazi za učinkovitost in jasna klinična dobrobit, zelo priporočeno

B: jasni do zmerni dokazi za učinkovitost, brez jasne klinične dobrobiti, običajno priporočeno

C: brez zadostnih dokazov o učinkovitosti in klinični dobrobiti, ki ne odtehtajo morebitnih pomanjkljivosti (sopojavi, stroški), opcijsko

D: zmerni dokazi za neučinkovitost in/ali možnost sopojavov, običajno ni priporočeno

E: jasni dokazi za neučinkovitost in/ali možnost sopojavov, nikoli priporočeno

LITERATURA

1. Hellman S, Weichselbaum RR. Oligometastases. *J Clin Oncol* 1995; 13(1):8-10. doi: 10.1200/JCO.1995.13.1.8.
2. Dingemans AC, Hendriks LEL, Berghmans T, Levy A, Hasan B, Faivre-Finn C, et al. Definition of Synchronous Oligometastatic Non-Small Cell Lung Cancer-A Consensus Report. *J Thorac Oncol* 2019; 14(12):2109-2119. doi: 10.1016/j.jtho.2019.07.025
3. Vietti Violi N, Hajri R, Haefliger L, Nicod-Lalonde M, Villard N, Dromain C. Imaging of Oligometastatic Disease. *Cancers (Basel)* 2022; 14(6):1427. doi: 10.3390/cancers14061427.
4. Guckenberger M, Lievens Y, Bouma AB, Collette L, Dekker A, deSouza NM, et al. Characterisation and classification of oligometastatic disease: a European Society for Radiotherapy and Oncology and European Organisation for Research and Treatment of Cancer consensus recommendation. *Lancet Oncol* 2020; 21(1):e18-e28. doi: 10.1016/S1470-2045(19)30718-1.
5. Chen HJ, Tu CY, Hsia TC, Fang HY, Chen CH, Chen SC, et al. Prognostic Significance of Oligometastatic Disease Classification by the ESTRO/EORTC of Cancer for Patients With Lung Cancer Treated With Definitive Radical Radiotherapy. *Anticancer Res* 2020; 40(10):5895-5899. doi: 10.21873/anticancer.14609.
6. Nicholls L, Chapman E, Khoo V, Suh YE, Tunariu N, Wang Y, van As N. Metastasis-directed Therapy in Prostate Cancer: Prognostic Significance of the ESTRO/EORTC Classification in Oligometastatic Bone Disease. *Clin Oncol (R Coll Radiol)* 2022; 34(1):63-69. doi: 10.1016/j.clon.2021.10.004.
7. Willmann J, Vlaskou Badra E, Adilovic S, Ahmadsei M, Christ SM, van Timmeren JE, et al. Evaluation of the prognostic value of the ESTRO EORTC classification of oligometastatic disease in patients treated with stereotactic body radiotherapy: A retrospective single center study. *Radiother Oncol* 2022; 168:256-264. doi: 10.1016/j.radonc.2022.01.019.
8. Fleckenstein J, Petroff A, Schäfers HJ, Wehler T, Schöpe J, Rube C. Long-term outcomes in radically treated synchronous vs. metachronous oligometastatic non-small-cell lung cancer. *BMC Cancer* 2016; 16:348. doi: 10.1186/s12885-016-2379-x.
9. Tsai CJ, Yang JT, Guttman DM, Shaverdian N, Shepherd AF, Eng J, et al. Consolidative Use of Radiotherapy to Block (CURB) Oligoprogression — Interim Analysis of the First Randomized Study of Stereotactic Body Radiotherapy in Patients With Oligoprogressive Metastatic Cancers of the Lung and Breast. *Int J Radiat Oncol Biol Phys* 2021; 111:1325-6. doi: 10.1016/j.ijrobp.2021.09.014.
10. Palma DA, Olson R, Harrow S, Gaede S, Louie AV, Haasbeek C, et al. Stereotactic Ablative Radiotherapy for the Comprehensive Treatment of Oligometastatic Cancers: Long-Term Results of the SABR-COMET Phase II Randomized Trial. *J Clin Oncol* 2020; 38(25):2830-2838. doi: 10.1200/JCO.20.00818.
11. Palma DA, Olson R, Harrow S, Gaede S, Louie AV, Haasbeek C, et al. Stereotactic ablative radiotherapy versus standard of care palliative treatment in patients with oligometastatic cancers (SABR-COMET): a randomised, phase 2, open-label trial. *Lancet* 2019; 393(10185):2051-2058. doi: 10.1016/S0140-6736(18)32487-5.
12. Gomez DR, Tang C, Zhang J, Blumenschein GR Jr, Hernandez M, Lee JJ, et al. Local Consolidative Therapy Vs. Maintenance Therapy or Observation for Patients With Oligometastatic Non-Small-Cell Lung Cancer: Long-Term Results of a Multi-Institutional, Phase II, Randomized Study. *J Clin Oncol* 2019; 37(18):1558-1565. doi: 10.1200/JCO.19.00201.
13. Patel PH, Palma D, McDonald F, Tree AC. The Dandelion Dilemma Revisited for Oligoprogression: Treat the Whole Lawn or Weed Selectively? *Clin Oncol (R Coll Radiol)* 2019; 31(12):824-833. doi: 10.1016/j.clon.2019.05.015.
14. RATOŠA, I. Uvod, zgodovina in prihodnost stereotaktičnega obsevanja. V: RATOŠA, Ivica (ur.), ZOBEC LOGAR, Helena Barbara (ur.). *Stereotaktično obsevanje : novi izzivi zdravljenja v radioterapiji : strokovno srečanje : elektronski zbornik prispevkov*. Ljubljana: Združenje za radioterapijo in onkologijo SZD, 2020. Str. 1-3.
15. Olson R, Jiang W, Liu M, et al. Treatment With Stereotactic Ablative Radiotherapy for Up to 5 Oligometastases in Patients With Cancer: Primary Toxic Effect Results of the Nonrandomized Phase 2 SABR-5 Clinical Trial. *JAMA Oncology* 2022. DOI: 10.1001/jamaoncol.2022.4394.
16. Kyriakopoulos CE, Chen YH, Carducci MA, Liu G, Jarrard DF, Hahn NM, et al. Chemohormonal Therapy in Metastatic Hormone-Sensitive Prostate Cancer: Long-Term Survival Analysis of the Randomized Phase III E3805 CHARTED Trial. *J Clin Oncol* 2018; 36(11):1080-1087. doi: 10.1200/JCO.2017.75.3657.
17. Bauml JM, Mick R, Ciunci C, Aggarwal C, Davis C, Evans T, et al. Pembrolizumab After Completion of Locally Ablative Therapy for Oligometastatic Non-Small Cell Lung Cancer: A Phase 2 Trial. *JAMA Oncol* 2019; 5(9):1283-1290. doi: 10.1001/jamaoncol.2019.1449.
18. Chalkidou A, Macmillan T, Grzeda MT, Peacock J, Summers J, Eddy S, et al. Stereotactic ablative body radiotherapy in patients with oligometastatic cancers: a prospective, registry-based, single-arm, observational, evaluation study. *Lancet Oncol*. 2021 Jan;22(1):98-106. doi: 10.1016/S1470-2045(20)30537-4.
19. Tang C, Msaouel P, Hara K, et al. Definitive radiotherapy in lieu of systemic therapy for oligometastatic renal cell carcinoma: a single-arm, single-centre, feasibility, phase 2 trial. *The Lancet. Oncology* 2021; 22(12):1732-1739. doi: 10.1016/s1470-2045(21)00528-3.
20. Harrow S, Palma DA, Olson R, Gaede S, Louie AV, Haasbeek C, et al. Stereotactic Radiation for the Comprehensive Treatment of Oligometastases (SABR-COMET): Extended Long-Term Outcomes. *Int J Radiat Oncol Biol Phys* 2022; 114(4):611-616. doi: 10.1016/j.ijrobp.2022.05.004.
21. Lehrer EJ, Singh R, Wang M, et al. Safety and Survival Rates Associated With Ablative Stereotactic Radiotherapy for Patients With Oligometastatic Cancer: A Systematic Review and Meta-analysis. *JAMA Oncology* 2021; 7(1):92-106. doi: 10.1001/jamaoncol.2020.6146.
22. Chicas-Sett R, Zafra J, Rodriguez-Abreu D, Castilla-Martinez J, Benitez G, Salas B, et al. Combination of SABR With Anti-PD-1 in Oligoprogressive Non-Small Cell Lung Cancer and Melanoma: Results of a Prospective Multicenter Observational Study. *Int J Radiat Oncol Biol Phys* 2022; 114(4):655-665. doi: 10.1016/j.ijrobp.2022.05.013.

© Avtor(ji). To delo je objavljeno pod licenco Creative Commons Priznanje avtorstva 4.0.

© The author(s). This article is distributed under the terms of the Creative Commons Attribution 4.0 International License (CC-BY 4.0).

<http://creativecommons.org/licenses/by/4.0/>