

Neoperativni pristop (watch & wait) po zaključenem totalnem neoadjuvantnem zdravljenju raka danke: prikaz primera

Watch & Wait approach following total neoadjuvant therapy of rectal cancer: a case report

Meden Boltežar Anja¹, Anderluh Franc², Velenik Vaneja^{2,3}

¹Onkološki inštitut Ljubljana, Oddelek za radiologijo, Zaloška cesta 2, 1000 Ljubljana

²Onkološki inštitut Ljubljana, Sektor radioterapije, Zaloška cesta 2, 1000 Ljubljana

³Univerza v Ljubljani, Medicinska fakulteta, Vrazov trg 2, 1000 Ljubljana

Korespondenca: Anja Meden Boltežar, dr. med.

E-mail: ameden@onko-i.si

Poslano / Received: 13.2.2022

Sprejeto / Accepted: 16.3.2022

doi:10.25670/oi2022-003on

IZVLEČEK

Sodobno standardizirano zdravljenje lokalno napredovalega raka danke (LNRD) je sestavljeno iz predoperativne kemoradioterapije (KTRT), resekcije s totalno mezorektalno ekscizijo (TME) in pri izbranih bolnikih iz pooperativne kemoterapije (KT). S stopnjevanjem intenzivnosti predoperativnega zdravljenja je prišlo do občutnega porasta patoloških (pCR) in kliničnih popolnih odgovorov (cCR). Pri skrbno izbranih bolnikih s cCR je namesto operativnega zdravljenja možno tudi skrbno spremljanje (*angl. Watch & Wait – pristop W&W*). Preživetje bolnikov, ki so samo sledeni, ni nič slabše od preživetja operiranih, ob tem pa se izognemo s kirurškim zdravljenjem povezano smrtnostjo in pooperativnim zapletom. V Sloveniji je pristop W&W vključen v zadnja nacionalna priporočila za zdravljenje raka debelega črevesa in danke. Kljub številnim prednostim pristopa W&W še vedno ostaja tveganje za ponovitev in napredovanje bolezni s sistemskim razsojem. Za ugoden izid zdravljenja je ključna skrbna selekcija bolnikov. Težava je predvsem subjektivnost ocene cCR. V prispevku je opisan primer bolnika z LNRD, ki je bil zdravljen s predoperativno KTRT, po čemer je prišlo do cCR. Nato je bil obravnavan s pristopom W&W. Po dveh letih od začetka zdravljenja je prišlo do razsoja bolezni, zaradi česar je bolnik pozneje umrl.

Ključne besede: neoperativni pristop, totalna neoadjuvantna terapija, rak danke

ABSTRACT

Modern standardized treatment of locally advanced rectal cancer (LARC) consists of preoperative chemoradiotherapy (CTRT), operative resection with total mesorectal excision (TME), followed by postoperative chemotherapy (CT) in selected patients. With escalated intensity of preoperative treatment, there was a significant increase in pathological (pCR) and clinical complete responses (cCR). In carefully selected patients with cCR, close monitoring – watch & wait approach (W&W) instead of surgical treatment is possible. Survival of only monitored patients is not worse in comparison with operated patients, but with the addition of avoiding surgical treatment-related mortality and postoperative complications. In Slovenia, the W&W approach is included in the latest national recommendations for the treatment of colon and rectal cancer. Despite the many benefits of the W&W approach, a risk of recurrence and distant metastasizing still remains. Careful selection of patients is crucial for a favourable treatment outcome. The main problem is cCR assessment subjectivity. This paper describes the case of a patient with LARC who was treated with preoperative CTRT after cCR. The patient was treated with a W&W approach. Two years after beginning treatment, the disease had progressed, and the patient later died.

Keywords: watch & wait, complete neoadjuvant therapy, rectal cancer

UVOD

V zadnjih desetletjih je zaradi napredka v kirurgiji, slikovni diagnostiki, patologiji in multimodalnem perioperativnem zdravljenju zelo napredovalo zdravljenje lokalno napredovalega raka danke (LNRD). (1, 2) Sodobno standardizirano zdravljenje LNRD je sestavljeno iz predoperativne (neoadjuvantne) kemoradioterapije (KTRT), resekcije s totalno mezorektalno ekscizijo (TME) in pri izbranih bolnikih iz pooperativne (adjuvantne) kemoterapije (KT). Pri bolnikih z LNRD z visokim tveganjem za ponovitev bolezni in/ali oddaljen razsoj je indicirana kompletna predoperativna KTRT (totalna neoadjuvantna terapija – TNT), ki zajema indukcijsko KT (bodisi po shemi 3x mFOLFOX6 ali 4x CAPOX), predoperativno KTRT s kapecitabinom v radiosenzibilizacijskem odmerku in konsolidacijsko KT (2x mFOLFOX6 ali 2x CAPOX) od zaključene KTRT do operacije. Tovrstno zdravljenje je indicirano pri bolnikih s tumorji z enim ali več neugodnih napovednih dejavnikov: klinični stadij T4 in/ali N2, prisotna ekstramuralna venska invazija (EMVI+), zajeta mezorektalna fascija (MRF+) in pozitivne ekstramezorektalne bezgavke. (1, 8)

S stopnjevanjem intenzivnosti predoperativnega zdravljenja v smislu TNT je prišlo do pomembnega porasta patoloških (pCR) in kliničnih popolnih odgovorov (cCR). Klinični popolni odgovor dosegamo v skoraj tretjini primerov, zaradi česar se je v zdravljenju te skupine bolnikov kot ena od možnosti uveljavilo tudi skrbno spremljanje (angl. Watch & Wait – pristop W&W). (1, 2) cCr mora biti dokazan klinično, z endoskopijo z biopsijami in/ali slikovno diagnostično.

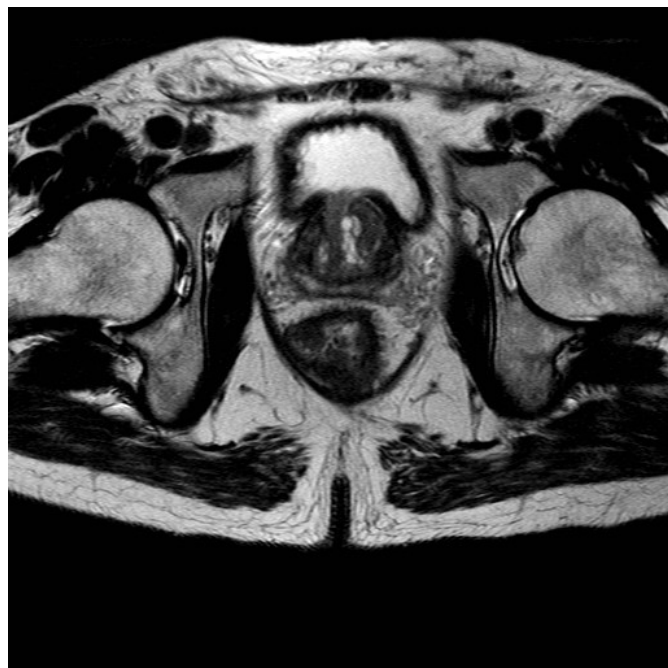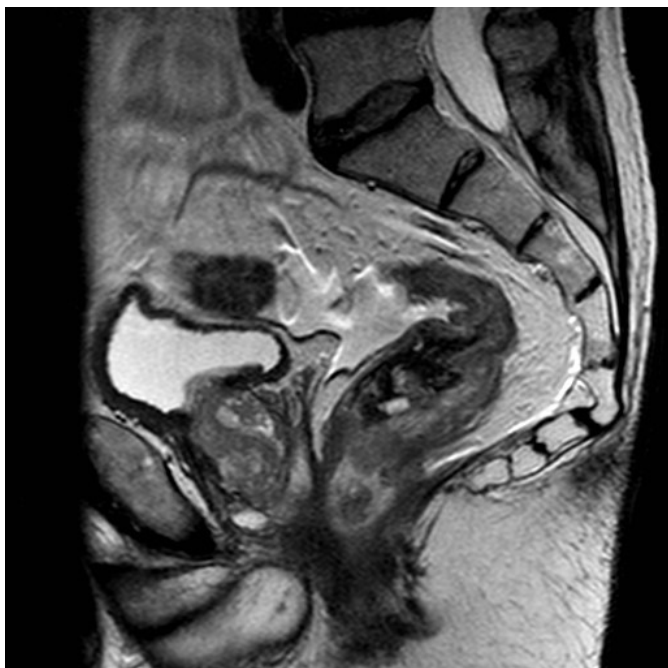Pristop W&W postaja zaradi številnih prednosti čedalje bolj uveljavljen, saj se s tem izognemo kirurškemu zdravljenju ter z njim povezano smrtnostjo ter pooperativnimi zapleti, kot so pogostejša odvajanja, urgentni pozivi na blato, občutek nepopolnega izpraznjenja črevesja, bolečine, trajna kolostoma, težave z odvajanjem vode in spolna disfunkcija. (1, 3, 4, 9) Preživetje bolnikov, ki so samo sledeni, pa ni nič slabše od preživetja operiranih.

V Sloveniji je pristop W&W vključen v zadnja nacionalna priporočila za zdravljenje raka debelega črevesa in danke z jasno definiranimi intervali in načinom sledenja bolnikov z doseženim cCR po zaključenem predoperativnem zdravljenju. Zaradi kompleksnosti obravnave se takšen pristop priporoča v multidisciplinarnem centru ob jasni seznanitvi bolnika z vsemi prednostmi in tveganji takšnega zdravljenja. (1) Kljub številnim prednostim, ki jih pristop W&W ponuja, pa ga na svetovni ravni ne zagovarjajo vsi onkološki centri. Kot glavno težavo vidijo odsotnost mednarodno sprejete standardizirane strategije sledenja bolnikov, neenotne definicije cCR in pomanjkanje randomiziranih raziskav, ki bi dejansko potrdile korist W&W. (2, 3, 4)

PRIKAZ PRIMERA

Oseminšestdesetletni bolnik je bil prvič obravnavan na Onkološkem inštitutu v Ljubljani julija 2018 zaradi suma na papilarni karcinom ščitnice. Po vseh potrebnih zamejitvenih preiskavah je bilo predvideno zdravljenje s totalno tiroidektomijo. Sočasno je bil bolnik obravnavan v Splošni bolnišnici Celje (SB Celje) zaradi težav z odvajanjem blata, in sicer zaradi pogostih tekočih odvajanj blata s primesjo krvi in uhajanja blata. Postavljena je bila diagnoza adenokarcinoma rektuma na globini 7 centimetrov, kliničnega stadija T4 N0 M0, MRF+ (s tumorjem preraščena mezorektalna fascija), EMVI+ (prisotna ekstramuralna venska invazija). Vrednosti tumorskih markerjev pred začetkom zdravljenja sta bili CEA 520 in CA 19-9 5974. Bolnik je bil v dobri splošni kondiciji, brez redne terapije, v zadnjih petih mesecih je shujšal 10 kilogramov. Konec avgusta 2018 je bil pregledan v radioterapevtski ambulanti, kjer je bil sprejet dogovor za začetek zdravljenja s TNT XELOX. Zaradi hudih težav z odvajanjem blata je pred začetkom zdravljenja potreboval razbremenilno kolostomo. Opravljena je bila tudi konzultacija s kirurgom, pri katerem je bil voden zaradi papilarnega karcinoma ščitnice. Dogovorjeno je bilo, da je potrebno primarno zdravljenje lokalno napredovalega adenokarcinoma rektuma, nato pa totalna tiroidektomija. (Sliki 1 in 2)

Slika 1 in 2: Izhodiščni MR rektuma pred začetkom zdravljenja (julij 2018).



Zdravljenje je začel septembra 2018. Prejel je štiri kroge KT po shemi CAPOX (kapecitabin 825 mg/m²/12 ur 1.–14. dan, sledi 7 dni premora; oksaliplatin v odmerku 130 mg/m² prvi dan vsakega kroga). Decembra 2018 je sledilo nadaljevanje zdravljenja s KTRT – prejel je skupno 48,40 Gy v 22 frakcijah ob sočasni KT s kapecitabinom v radiosenzibilizacijskem odmerku. Konec januarja 2019 je prejel še dva kroga KT po shemi CAPOX. Med predoperativnim zdravljenjem ni navajal pomembnih stranskih učinkov z izjemo blagega proktitisa med RT. Obravnavan je bil tudi v prehranski ambulanti, po čemer je začel pridobivati telesno težo. Med zdravljenjem je bil sleden s strani kirurga zaradi papilarnega karcinoma ščitnice in opravljal redne ultrazvočne preglede vratu, ki so pokazali stabilno stanje. Marca 2019 je opravil MR medenice, ki je pokazal popoln klinični regres tumorja. Prav tako abdominalni kirurg klinično ni opazil tipnega ostanka tumorja, le blago zabrazgotinjeno sluznico na mestu primarnega tumorja. Ob pregledu je bila opravljena kontrola tumorskih markerjev CEA in CA 19-9, ki sta bila v mejah normale. Glede na te izvide je bila po posvetu z bolnikom sprejeta odločitev, da je kandidat za pristop »Watch & Wait«. (Sliki 3 in 4)

Sledilo je redno spremljanje bolnika v ambulanti abdominalnega kirurga s kliničnim pregledom in kontrolo tumorskih markerjev, endoskopskim pregledom ter preiskavo MR. Julija 2019 sta bila tumorska markerja CEA in CA 19-9 v mejah normale, klinično je bila ugotovljena stenoza analnega kanala brez suspektnih znakov za recidiv. MR medenice je pokazal restrikcijo difuzije na mestu primarnega tumorja, zaradi česar so bile slike znova pregledane na konziliju za gastrointestinalne tumorje, pri čemer radiolog ni ugotavljal dinamike glede na predhodno preiskavo. Konzilij je svetoval, da bolnik opravi še rektoskopijo. Oktobra 2019 sta bili pri bolniku opravljeni totalna tiroidektomija in rektoskopija v splošni anesteziji z dilatacijo analnega kanala, odvzeti so bili bioptični vzorci z mesta brazgotine, v katerih ni bilo dokazane prisotnosti tumorskih celic. Patohistološki izvid preparata ščitnice je pokazal neinvazivno solidno in folikularno varianto papilarnega karcinoma, zaradi česar je bilo sklenjeno, da sta pri bolniku potrebni še ablacija ostanka ščitnice z radiojodom in zavora s ščitničnimi hormoni vsaj dve leti.

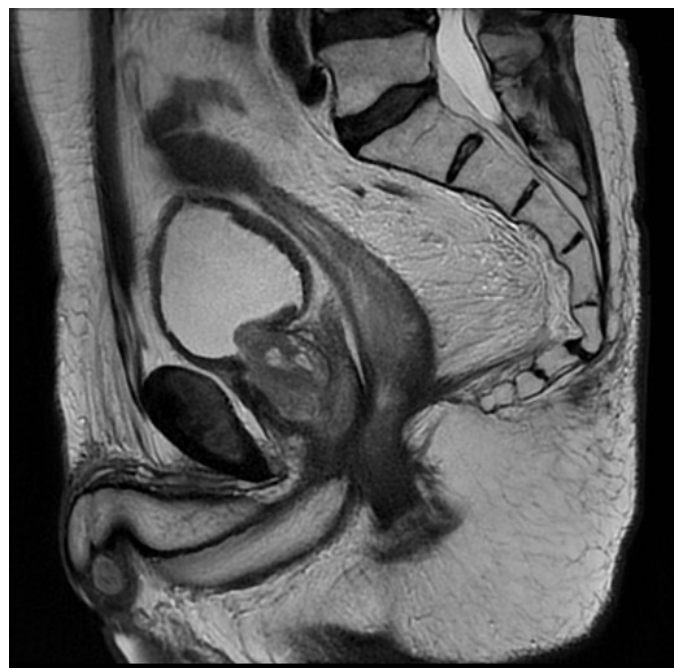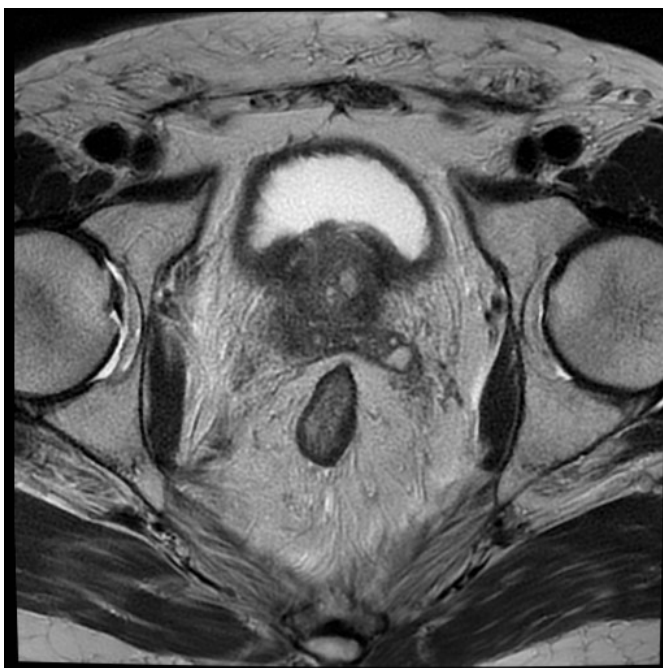Slika 3 in 4: Kontrolni MR rektuma po zaključeni TNT (april 2019).

Ponovna preiskava MR oktobra 2019 ni pokazala patoloških sprememb na mestu primarnega tumorja ali patoloških bezgavk v predelu medenice, tumorska markerja CEA in CA 19-9 sta bila v mejah normale. Januarja 2020 je bila pri bolniku opravljena ponovna rektoskopija v splošni anesteziji z dilatacijo stenoze in odvzemom bioptičnih vzorcev. Patohistološki izvid je opisoval spremembe, značilne za postradiacijski kolitis. Marca in junija 2020 je bolnik opravil ponovno kontrolo tumorskih markerjev in MR medenice, julija 2020 pa ponovno rektoskopijo – vse opravljene preiskave so bile v mejah normale, brez suma na ponovitev maligne bolezni.

Septembra 2020 je bil hospitaliziran v SB Celje zaradi suma na boreliozo ob splošni oslabelosti in slabem počutju. Opravljena sta bila RTG slikanje prsnega koša in CT glave; prvi je pokazal sumljivo spremembo v levem pljučnem krilu, slednji pa tri dobro omejene lezije, sumljive za metastaze v možganovini. Ob pregledu v naši ustanovi je bila opravljena kontrola tumorskih markerjev: CEA je znašal 10,1, CA 19-9 pa 57. Pri CT prsnega koša in trebuha so bile vidne spremembe, sumljive za metastaze v pljučih, v podkožju na hrbtu, v nadledvični žlezi in vretencu TH8. (Sliki 5 in 6)

Oktobra 2020 je bila na konziliju indicirana biopsija ene od opisanih sprememb. Patohistološki izvid spremembe v pljučih je postavil diagnozo zasevka adenokarcinoma z origom v prebavnem traktu. Preiskava MR decembra 2020 ni pokazala jasnih znakov recidiva na mestu primarnega tumorja, vidna pa je bila 9 milimetrov velika mehkoaktivna formacija na mestu trigonuma sečnega mehurja in rektuma, brez vidnih patološko povečanih bezgavk v predelu medenice. Viden je bil še 22 milimetrov velik zasevek v desni črevnici, postavljen je bil tudi sum na karcinomo peritoneja. Tumorska markerja sta ob tem porasla, CEA na 520 in CA 19-9 na vrednost 5974. (Sliki 7 in 8)

Bolnikova dokumentacija je bila predstavljena na multidisciplinarnem konziliju, ki je svetoval pregled v radioterapevtski ambulanti in glede na bolnikovo stanje zmogljivosti presojo o paliativnem obsevanju glave in vretenca TH8. Ob pregledu je bil bolnik v slabem stanju splošne zmogljivosti in slabše pogovorljiv, zato so privolitev za zdravljenje z obsevanjem podali svojci.



Bolnik je obseval glavo v 5 frakcijah po 4 Gy, obsevanje TH8 zaradi slabega sodelovanja bolnika ni bilo izvedljivo. Po zaključnem obsevanju je bil bolnik hospitaliziran za ureditev socialne problematike in podpirne terapije na Onkološkem inštitutu, kjer je konec januarja 2021 umrl zaradi kardiorespiratorne odpovedi.

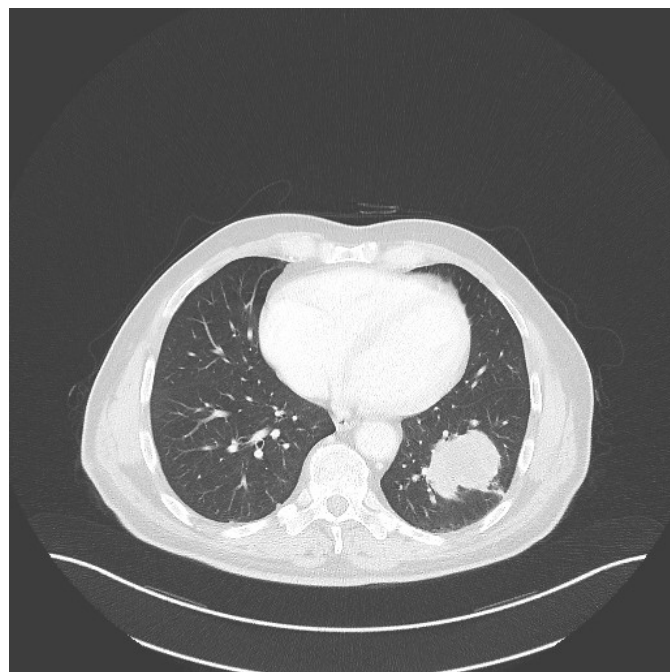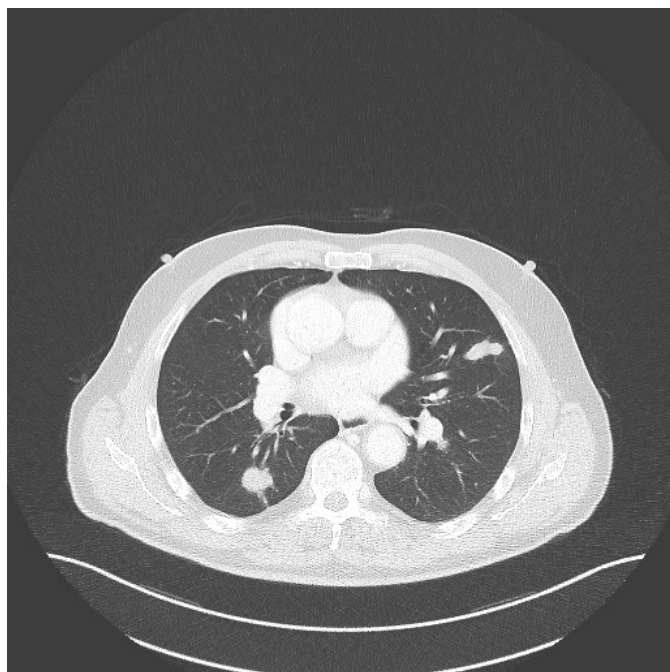
RAZPRAVA

Kljub številnim prednostim pristopa W&W še vedno ostaja tveganje za napredovanje bolezni s sistemskim razsojem. Za ugoden izid zdravljenja je ključna skrbna selekcija bolnikov, ki so

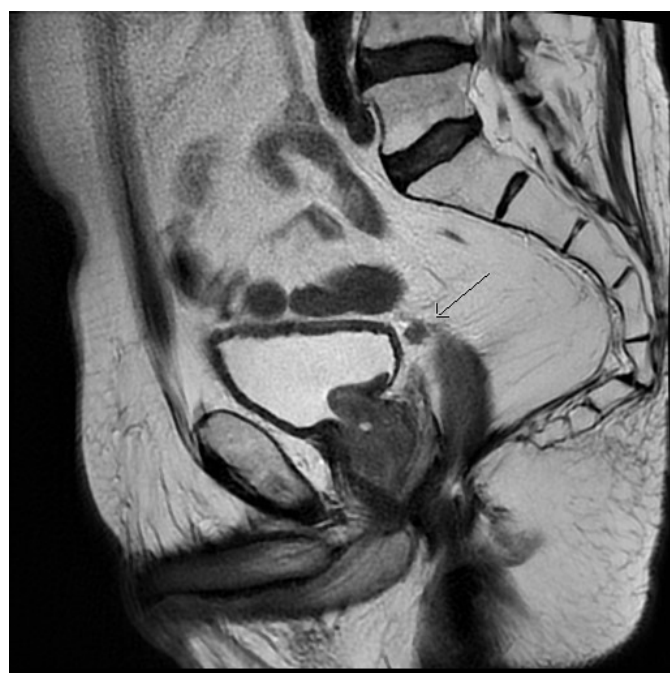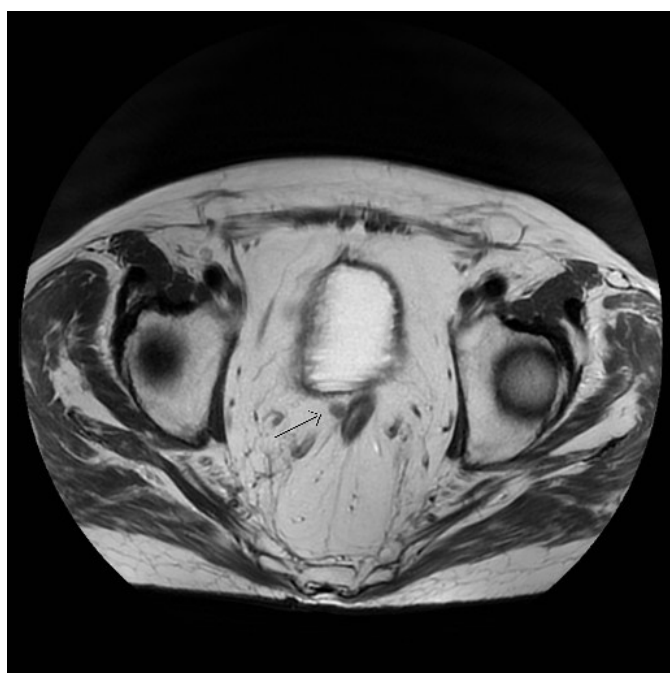
kandidati za omenjeno strategijo zdravljenja. Skrbna selekcija bolnikov je še posebej pomembna zaradi potrebe po doslednem sodelovanju bolnikov v poteku samega sledenja. Prav tako morajo biti bolniki sposobni sprejeti dolgoročno negotovost v povezavi z izidom njihove bolezni in načrtom zdravljenja, saj pri nekaterih bolnikih ta negotovost lahko pomembno vpliva na njihovo kakovost življenja. (2, 3)

Ena od večjih težav pri selekciji primernih bolnikov za vključitev v protokol W&W je definicija cCR. V nasprotju s pCR, kjer gre za objektivno oceno odsotnosti tumorskih celic v reseciranem

Slika 5 in 6: CT prsnega koša opravljen v Splošni bolnišnici Celje ob sumu na boreliozo (september 2020).



Slika 7 in 8: MR rektuma, ki pokaže ponovitev bolezni (december 2020).



vzorcu tkiva, je cCR subjektivna ocena, ki temelji na odsotnosti vidnega tumorja v danki po zaključenem TNT, kar ocenimo z digitorektalnim pregledom, endoskopskim pregledom z biopsijo in MR medenice ali brez. Prav tako je treba upoštevati, da cCR ne korelira vedno s pCR in da omenjene diagnostične metode ne morejo vedno z gotovostjo razločiti med vitalnim ostankom tumorja in fibrozo. To poveča tveganje za ponoven razrast tumorja pri bolnikih, ki so bili na podlagi cCR vključeni v protokol sledenja W&W. (3) Težava je tudi slabo definirana in nejasna vloga tumorskih markerjev CEA in CA19-9 v samem procesu selekcije in sledenja bolnikov, čeprav se v posamezni literaturi navaja povezava med vrednostjo tumorskega markerja CEA < 5 ng/dL in večjim deležem pCR. (2,5)

Kljub skrbni selekciji bolnikov in rednemu spremljanju v skladu z zastavljenimi protokoli se tako kot v zgoraj opisanem kliničnem primeru pri bolnikih s cCR, vključenih v protokol W&W, pojavljajo lokalni recidivi in sistemski razsoji bolezni. Po nekaterih podatkih iz literature naj bi pri bolnikih s cCR v prvih treh letih po zaključenem TNT prišlo do lokalnega recidiva pri 15–34 % bolnikov, oddaljene zasevke pa so beležili pri 8–10 % bolnikov. Kar 95 % bolnikov z lokalnim recidivom naj bi bilo sicer kandidatov za operativno zdravljenje z namenom ozdravitve bolezni. (2, 3, 6, 10)

Tveganje za lokalno ponovitev bolezni je največje v prvih dveh letih po zaključenem zdravljenju, zato je tudi sledenje v prvih dveh letih najbolj intenzivno, nato pa se interval med opravljenimi preiskavami postopoma podaljšuje. (1, 3) Glede na slovenske smernice lahko redno sledenje teh bolnikov v multidisciplinarnem centru ob odsotnosti znakov lokalnega recidiva ali oddaljenih zasevkov zaključimo po desetih letih. (1) Tuja nacionalna priporočila si glede intenzivnosti in izbire metod sledenja bolnikov niso edina, zato lahko v sklopu različnih multicentričnih študij zasledimo različne protokole sledenja bolnikov. (2, 3, 7)

ZAKLJUČEK

Bolniki z LNRD s cCR imajo s pristopom W&W korist na račun boljše kakovosti življenja zaradi zmanjšane števila dolgoročnih posledic, povezanih z operativnim zdravljenjem in odsotnosti perin/ali pooperativnih zapletov. Selekcija bolnikov, primernih za pristop W&W, je zahtevna, bolniki morajo biti dobro informirani o svojem trenutnem stanju bolezni in tveganju za ponovitev bolezni. Potrebno je redno in dolgotrajno spremljanje v multidisciplinarnem centru, zato je eden od ključnih dejavnikov tudi ustrezno sodelovanje bolnikov. Kljub rednemu in natančnemu sledenju ob tem ostajajo bolniki, pri katerih napredovanja maligne bolezni ne moremo potrditi pravočasno in jim s tem omogočiti poskusa ponovnega zdravljenja z namenom ozdravitve bolezni.

LITERATURA

1. Brecelj E, Velenik V, Reberšek M, Boc N, Oblak I, Zadnik V et al. Priporočila za obravnavo bolnikov z rakom debelega črevesa in danke. Ljubljana: Onkološki inštitut; 2020. Pridobljeno 13.2.2022 s spletne strani <https://www.onko-i.si/priporocila>.
2. Akce M, El-Rayes B. Nonsurgical Management of Rectal Cancer. *J Oncol Pract.* 2019; 15(3): 123–131.
3. Yuval J, Thompson H, Garcia-Aguilar J. Organ Preservation in Rectal Cancer. *J Gastrointest Surg.* 2020; 24(8): 1880–1888.
4. Miller J, Wang H, Chang D, Pollom E. Cost-Effectiveness and Quality-Adjusted Survival of Watch and Wait After Complete Response to Chemoradiotherapy for Rectal Cancer. *J Natl Cancer Inst.* 2020; 112(8): 792–801.
5. Perez R, São Julião G, Habr-Gama A, Kiss D, Proscurshim I, Campos F et al. The Role of Carcinoembryonic Antigen in Predicting Response and Survival to Neoadjuvant Chemoradiotherapy for Distal Rectal Cancer. *Dis Colon Rectum.* 2009; 52(6): 1137–1143.
6. van der Valk M, Hilling D, Bastiaannet E, Meershoek-Klein Kranenbarg E, Beets G, Figueiredo N et al. Long-term outcomes of clinical complete responders after neoadjuvant treatment for rectal cancer in the International Watch & Wait Database (IWW): an international multicentre registry study. *Lancet.* 2018; 391(10139): 2537–2545.
7. Smith J, Chow O, Gollub M, Nash G, Temple L, Weiser M et al. Organ Preservation in Rectal Adenocarcinoma: a phase II randomized controlled trial evaluating 3-year disease-free survival in patients with locally advanced rectal cancer treated with chemoradiation plus induction or consolidation chemotherapy, and total mesorectal excision or nonoperative management. *BMC Cancer.* 2015; 15(1): 767.
8. Tuta M, Boc N, Brecelj E, Peternel M, Velenik V. Total neoadjuvant therapy vs standard therapy of locally advanced rectal cancer with high-risk factors for failure. *World J Gastrointest Oncol.* 2021; 13(2): 119–130.
9. Hoendervangers S, Burbach J, Lacle M, Koopman M, van Grevenstein W, Intven M et al. Pathological Complete Response Following Different Neoadjuvant Treatment Strategies for Locally Advanced Rectal Cancer: A Systematic Review and Meta-analysis. *Ann Surg Oncol.* 2020; 27(11): 4319–4336.
10. Dossa F, Chesney T, Acuna S, Baxter N. A watch-and-wait approach for locally advanced rectal cancer after a clinical complete response following neoadjuvant chemoradiation: a systematic review and meta-analysis. *Lancet Gastroenterol Hepatol.* 2017; 2(7): 501–513.

© Avtor(ji). To delo je objavljeno pod licenco Creative Commons Priznanje avtorstva 4.0.

© The author(s). This article is distributed under the terms of the Creative Commons Attribution 4.0 International License (CC-BY 4.0).

<http://creativecommons.org/licenses/by/4.0/>