

Površinski in kombinirani blok vratnega pleteža za minimalno invazivno paratiroidektomijo: primerjava njune učinkovitosti in varnosti

Tatjana Stopar Pintarič

Povzetek

Uvajanje minimalno invazivnih kirurških tehnik je vzpodbudilo tudi uvajanje manj invazivnih anestezioloških tehnik. S študijo, ki smo jo med letoma 2004 in 2006 izvedli na Onkološkem inštitutu v Ljubljani na bolnikih, operiranih zaradi primarnega hiperparatiroidizma, smo dokazali, da lahko minimalno invazivno paratiroidektomijo enako uspešno opravimo v preprostejšem in manj nevarnem, torej manj invazivnem površinskem bloku vratnega pleteža. Površinski in kombinirani blok vratnega pleteža se namreč nista razlikovala v času do začetka delovanja, učinkovitosti, stopnji zadovoljstva bolnikov, v času do prve prošnje za analgetik po operaciji ter v številu zapletov in sopojavov. Prav tako ni bilo razlik v plazemskih nivojih 0,5-odstotnega levobupivakaina, ki so bili v odmerku 0,35 mL/kg daleč pod toksičnimi nivoji.

Uvod

Primarni hiperparatiroidizem (PH) kot posledica adenoma občitnice je pogosta bolezen (1–2 %) pri ženskah v pomenu-pavznem obdobju, ki jo zdravimo predvsem kirurško (1, 2, 3, 4, 5). Doslej je bila edina metoda za odstranitev patoloških žlez obojestranska vratna eksploracija v splošni anesteziji, ki je zahtevala nekajdnevno hospitalizacijo, kljub uspešnosti in majhni smrtnosti pa je lahko povzročila resne zaplete, kot sta hipokalcemija ali pareza glasilk (6, 7, 8). Uvedba predoperativnih (ultrazvočni pregled vratu in scintigrafija) in intraoperativnih lokalizacijskih metod patološko spremenjenih občitnih žlez (gama kamera), pa tudi dejstvo, da večino primarnih hiperparatiroidizmov povzroči solitarni adenom (80–90 %), so omogočili uveljavitev enostranske, izotopsko vodene minimalno invazivne paratiroidektomije (MIP) (9). Pri tej metodi so možnosti pooperativnih zapletov in pooperativne bolečine manjše, hospitalizacija krajša, stroški zdravljenja pa manjši kot pri bilateralni eksploraciji (10, 11, 12). Zaradi enostranske lokacije in majhnega reza jo lahko opravimo v območni anesteziji z blokado vratnega pleteža, ki je že uveljavljena anestezijska metoda za nekatere enostranske operativne posege na vratu (13, 14, 15).

Vratni pletež sestavljajo sprednje veje segmentnih živcev, ki izhajajo iz drugega do četrtega vratnega vretenca. Blokiramo jih bodisi z globokim pristopom, kombinacijo globokega in površinskega pristopa ali zgolj s površinskim pristopom (15). Slednji je preprost tako za izvedbo kot za učenje, hkrati pa pri njem redkeje pride do zapletov, kot so vbrizganje lokalnega anestetika v žilo, subarahnoidni ali epiduralni prostor ter blokado klateža in/ali freničnega živca. Doslej je bilo objavljenih nekaj študij, ki so uporabljale kombinirani blok skupaj z lokalno infiltracijsko anestezijo za MIP, vendar učinkovitost samega površinskega bloka pri tej vrsti operacije še ni bila opisana (16, 17, 18).

Pri bloku vratnega pleteža se lokalni anestetik hitro in v veliki

količini absorbira v kri. Njegovi toksični učinki so odvisni od največje plazemske vsebnosti (C_{max}), ta pa od celotnega odmerka LA, hitrosti njegovega dovajanja ter mesta injiciranja oz. tkivne prekrvavitve (absorpcije) (19). S tem namenom smo uporabili najnovejši lokalni anestetik, levobupivakain, ki je sestavljen izključno iz leve izomere bupivakaina, je v primerjavi z njim enako učinkovit, vendar manj toksičen (20, 21, 22). Doslej še ni bila objavljena študija, ki bi preizkušala učinkovitost levobupivakaina za blok vratnega pleteža in ugotavljala njegove farmakokinetične lastnosti po njem. Namen te študije je torej primerjava učinkovitosti površinskega s kombiniranim (površinskim in globokim) blokom vratnega pleteža na podlagi količine porabljenega fentanila kot rešilnega analgetika med operacijo. Od drugih spremljivk smo ugotavljali tudi začetek in učinkovitost blokov, stopnjo zadovoljstva bolnikov z anestezijsko tehniko, čas do prve prošnje za analgetik po operaciji ter število zapletov in sopojavov. Dodatno smo želeli ugotoviti, kako velike so vsebnosti levobupivakaina v plazmi po vbrizganju 0,35 mL/kg velikega odmerka 0,5-odstotnega levobupivakaina za blok vratnega pleteža in še, ali dodatna uporaba globokega bloka ob površinskem poveča stopnjo in hitrost absorpcije levobupivakaina v kri v primerjavi z uporabo zgolj površinskega bloka.

Metode

Za sodelovanje v raziskavi, ki jo je odobrila Komisija za medicinsko etiko pri Ministrstvu za zdravstvo Republike Slovenije, je vsak bolnik po natančni obrazložitvi anestezijske metode dal pisno soglasje. V raziskavo smo vključili bolnike s primarnim hiperparatiroidizmom, ki ga je povzročil solitarni adenom občitne žleze, predvidene za MIP. Vsem bolnikom smo pred operacijo določili lego adenoma z uporabo radioaktivnega tehnečija, vezanega na MIBI (99 m Technetium MIBI, hexakis 2 metoksiisobutil-isonitrit) in ultrazvočnim pregledom vratu (Toshiba Diagnostic Ultrasound System SSA-770A Aplio). Bolnike z motnjami v strjevanju krvi, alergijo na lokalne anestetike amidnega tipa, lokalnim vnetjem ali parezo prepone smo izključili iz študije. Uro do dve pred operativnim posegom so vsi bolniki dobili tableto midazolama v odmerku 7,5 mg (Dormicum 7,5 mg, Roche). Po prihodu v operacijski blok smo jim vstavili periferni intravenski kateter, po katerem je s stalnim pretokom 3 ml/kg/h tekla raztopina Ringerjevega laktata. Med uvajanjem bloka in operativnim posegom smo bolnike nadzorovali z EKG-jem, pulzno oksimetrijo in neinvazivnim merjenjem arterijskega tlaka v petminutnih presledkih. S kisikom obogateno mešanico zraka smo bolnikom dovajali po nosni cevki ali po obrazni maski do odpusta iz prebujevalnice. Prospektivno in slepo smo 42 bolnikov razdelili v dve skupini. Bolniki v prvi skupini so dobili kombinacijo globokega in površinskega bloka vratnega pleteža (skupina Kombinirani blok, $n = 22$), v drugi pa samo površinski blok vratnega pleteža (skupina Površinski blok,

n = 20) z uporabo 0,35 ml/kg 0,5-odstotnega levobupivakaina (Chirocaine, levobupivacaine hydrochloride 5,0 mg/mL, Abbott Laboratories Ltd).

Blokado smo izvajali pri ležečem bolniku, ki je imel glavo obrnjeno stran od mesta dajanja bloka. Blok smo začeli po lokalni infiltraciji vbodnega mesta kože z 2–3 ml 2-odstotnega lidokaina. Pri globokem bloku smo sprva izvedli površinsko blokado z vbizganjem 0,15 ml/kg 0,5-odstotnega levobupivakaina podkožno vzdolž celotne dolžine sternokleidomastoidne (SCM) mišice, čemur je sledila globoka, paravertebralna blokada, ki smo jo izvedli z enkratnim vbodom 24 G debele in 4 cm dolge igle 1 cm pred zadnjim robom SCM mišice v višini drugega do tretjega vratnega vretenca. Usmerili smo jo pravokotno na kožo in rahlo navzdol. Po stiku igle s stranskim izrastkom vretenca in po negativnem aspiracijskem testu na prisotnost krvi in/ali likvorja smo vbizgali še preostanek 0,2 ml/kg 0,5-odstotnega levobupivakaina. Površinski blok smo izvedli z vbizganjem 0,15 ml/kg 0,5-odstotnega levobupivakaina podkožno, vzdolž zadnjega roba sternokleidomastoidne mišice in globlje, pod njeno medialno stranjo, v odmerku 0,2 ml/kg. Med izvajanjem bloka in kirurškem posegom smo bolnika sedirali z intravenskim midazolamom v odmerkih 0,5–1 mg (Midazolam Torrex 1,0 mg/mL, Torrex Pharma). Drugi anesteziolog, ki ni bil seznanjen z vrsto bloka, je v petminutnih presledkih z vbodom igle od drugega do četrtega vratnega dermatoma preverjal začetek in obsežnost senzoričnega bloka.

Po vzpostavitvi bloka se je začel kirurški poseg. Kirurški rez je bil odvisen od mesta adenoma. Zgoraj ležeči adenom je bil odstranjen skozi rez od medialne linije do sprednjega roba SCM mišice, spodnji pa skozi polovični Kocherjev rez. Z ročnim Gaigerjevim števcem (Navigator GPS System, USSC, ZDA) je bil po razmaknitvi podkožne in mišične plasti ter lobusa ščitnice lokaliziran adenom obščitne žleze. Če ga na pričakovanem mestu ni bilo, je bil rez razširjen na isti strani ali pa je bila narejena obojestranska vratna eksploracija (9). Za slednjo smo uvedli splošno anestezijo. Vse operacije je delal isti kirurg. Trajanje operacije smo merili od začetka reza do zadnjega šiva.

Jakost bolečine med operacijo smo merili z uporabo 10-centimetske vizualne analogne lestvice (VAS: 0 = brez bolečine, 10 = najhujša možna bolečina). Če je bolnik med operacijo čutil bolečino po VAS ≥ 4 , mu je anesteziolog, ki ni vedel za vrsto bloka, dal rešilni odmerek intravenskega fentanila v odmerku 25 μg (Fentanyl Torrex 50 μg /mL, Torrex Pharma). Če je bolnik za poseg potreboval več kot 200 μg fentanila, smo uvedli splošno anestezijo.

Po operaciji je bil bolnik prepeljan v prebujevalnico, kjer ga je isti anesteziolog vprašal za oceno učinkovitosti anestezijske tehnike. Za ocenjevanje smo uporabili dvotočkovno lestvico: 1) zadovoljen (v primeru enake operacije bi se znova odločil za isto vrsto anestezije) in 2) nezadovoljen (v primeru ponovne operacije se ne bi znova odločil za isto vrsto anestezije). Za lajšanje bolečine po operaciji smo uporabili 2,5 mg metamizola intravensko (Analgin, metamizolum natrium 2,5 mg/5 ml, Alkaloid Skopje), ki smo ga dali bolniku po potrebi, v 12-urnih intervalih. Prvi odmerek je dobil, ko je ocenil jakost bolečine po VAS ≥ 4 . Časovni interval med nastankom bloka in prvo prošnjo za analgetik po operaciji smo prav tako izmerili.

Radiolog, ki ni bil seznanjen z vrsto bloka, je pojav istostranske pareze freničnega živca ugotavljal z ultrazvokom (Aplio XV; Toshiba, Otawara, Japonska). Pri tem je uporabljal 1,9-

do 6,0-megaherčno konveksno sondo, postavljeno na srednjo pazdušno linijo med osmim in dvanajstim medrebrnim prostorom. Primerjal je gibanje prepone med normalnim in globokim vdihom pred operacijo in po njej ter izmeril razliko med lego prepone pri funkcionalni rezidualni kapaciteti ter po koncu vdih v centimetrih. Prepono je ocenil kot paretično, če se je med vdihom premikala navzgor namesto navzdol oz. če je mirovala (17, 18).

Dvanajstim bolnikom smo zaradi določanja plazemske vsebnosti levobupivakaina po prihodu v operacijsko dvorano vstavili še drugo kanilo v antekubitalno veno. Pet bolnikov je dobilo površinski, sedem pa kombinirani blok vratnega pleteža z uporabo 0,35 ml/kg velikega odmerka 0,5-odstotnega levobupivakaina. ed dajanjem bloka in jemanjem krvnih vzorcev smo bili pozorni na simptome in znake toksičnosti levobupivakaina v osrednjem živčevju in v kardiovaskularnem sistemu.

1 Postopek odvzema krvi in določanje serumske koncentracije levobupivakaina

Petmililitrske vzorce venske krvi smo po blokadi vratnega pleteža v 10-, 15-, 20-, 30-, 45-, 60 in 120-minutnih presledkih jemali v ohlajene epruvete (4 oC) z antikoagulacijskim sredstvom EDTA. V laboratoriju smo kri najprej centrifugirali pri 2000 obratih na minuto in temperaturi 4 oC, dobljeno plazmo pa do analize shranili pri –20 oC.

Vzorec (aliquot) bolnikovega seruma, ki smo mu dodali znano količino internega standarda prazepama, smo naalkalili s fosfatnim pufrom (pH = 9,6) in ekstrahirali z butil kloridom. Organsko topilo smo uparili z dušikom, uparjeni preostanek pa pred analizo topili v metanolu. Za kvantitativno analizo smo uporabili plinski kromatograf Hewlett Packard 6890 (GC), sklopljen z masno selektivnim detektorjem 5973 (MSD). Spojine smo kromatografsko ločili na 30 metrski kapilarni koloni HP-5MS, spektre pa smo snemali v načinu SIM. Instrumente smo umerili s standardi levobupivakaina v krvnem serumu. Pripravili smo jih z dodajanjem znanih količin čiste spojine v krvni serum (brez vsebnosti zdravil) in nato nadaljevali po zgoraj opisanem postopku priprave vzorcev krvnih serumov bolnikov. Umeritvena krivulja levobupivakaina je bila linearna v območju od 0,0 do 4,0 mg/L; meja določljivosti za 0,5 mL vzorca je bila 0,01 mg/L, kar nam je omogočilo določanje terapevtskih ravni v odvzetih vzorcih. Od farmakokinetičnih spremenljivk so nas zanimali največja serumska vsebnost levobupivakaina (C_{max}) in čas, potreben za njeno doseganje (T_{max}), ter velikost površine pod krivuljo, ki kaže spremembe serumske koncentracije levobupivakaina glede na čas (AUC).

2 Statistična analiza podatkov

Raziskava preverja ničelno hipotezo, po kateri vzajemna uporaba globokega in površinskega bloka bistveno ne poveča učinkovitosti bloka vratnega pleteža v primerjavi s samim površinskim blokom. Njen glavni namen je ugotoviti velikost rešilnega odmerka fentanila za dokončanje minimalno invazivne operacije v območni anesteziji. Na podlagi rezultatov lastne pilotske študije smo imeli razliko v porabi rešilnega odmerka fentanila med skupinama v velikosti 50 $\mu\text{g} \pm 50 \mu\text{g}$ za klinično pomembno. Glede na omenjene predpostavke ter 5 % alfa in 10 % beta stopenj tveganja smo za ugotovitev klinično pomembne razlike med skupinama v vsaki potrebovali po 21 bolnikov (23). Za statistično analizo podatkov smo uporabili statistični paket SigmaStat, različico 3.1. Pri kontinuiranih spremenljivkah smo s testom

Kolmogorov-Smirnov najprej preizkusili, ali je porazdelitev normalna. V tem primeru smo uporabili Studentov t-test, v primeru nenormalne pa Mann-Whitneyjev u-test. Kategorične spremenljivke smo analizirali z uporabo kontingenčne tabele in s Fisherjevim eksaktnim testom. Kontinuirane spremenljivke so predstavljene bodisi kot srednja vrednost \pm standardni odklon (SD) ali mediana (razpon od najmanjše do največje vrednosti), kategorične pa z absolutnim številom (odstotkom). Razlike smo ocenili za statistično značilne pri $p \leq 5\%$.

Rezultati

Anestetični učinki

Demografski podatki bolnikov so navedeni v tabeli 1. Med skupinama ni bilo statistično pomembnih razlik v starosti ($p = 0,95$), višini ($p = 0,31$), teži ($p = 0,09$), spolu ($p = 0,90$), trajanju kirurškega posega ($p = 0,90$) in fizikalnem statusu, ocenjenem po dogovoru ameriškega združenja anesteziologov (fizikalni status ASA).

	Skupina Površinski	Skupina Kombinirani
	(n = 22)	(n = 20)
starost (leta)	64 \pm 10	64 \pm 15
višina (cm)	162 \pm 7	160 \pm 6
teža (kg)	72 \pm 13	66 \pm 11
spol (Moški / Ženske)	0 / 20	1 / 21
fizikalni status ASA (1/2/3/4)	1/ 12 / 6/1	3/11/7/1
trajanje kirurškega posega (min)	46 \pm 27	49 \pm 22

Tabela 1. Značilnosti bolnikov. Rezultati so srednja vrednost \pm SD in absolutno število.

Prav tako ni bilo nobene statistično značilne razlike med skupinama v nastopu bloka ($p = 0,27$), jakosti bolečine med operacijo ($p = 0,79$), času do prve prošnje za analgetik po operaciji ($p = 0,74$) in stopnji zadovoljstva bolnikov z anestezijsko tehniko ($p = 0,33$) (tabela 2).

	Skupina Površinski	Skupina Kombinirani
	(n = 20)	(n = 22)
nastop bloka (min)	12 (10–15)	10 (9–15)
VAS med operacijo (0–10)	1 (0–6)	1 (0–6)
čas do prve prošnje za analgetik po operaciji (min)	193 (151–522)	240 (151–650)
stopnja zadovoljstva bolnikov	17 (85 %)	21 (95 %)

Tabela 2. Primerjava nastopov senzoričnega bloka, jakosti bolečine, časa do prve prošnje za analgetik po operaciji in stopnje zadovoljstva bolnikov. Rezultati so mediana (razpon) ter absolutno število (%).

Poraba zdravil med operacijo je navedena v tabeli 3. Med skupinama ni bilo statistično pomembnih razlik v porabi levobupivakaina ($p = 0,12$). Poraba fentanila in midazolama je bila majhna in med skupinama primerljiva ($p = 0,60$), ($p = 0,98$).

	Skupina Površinski	Skupina Kombinirani
	(n = 20)	(n = 22)
levobupivakain (mg)	121 \pm 17	112 \pm 17
fentanil (mg)	50 (0–200)	50 (0–100)
midazolam (mg)	2,0 (0–4,0)	2,0 (1,0–2,6)

Tabela 3. Poraba zdravil med operacijo. Rezultati so povprečje \pm SD in mediana (razpon).

Pri šestih bolnikih [pri enem v skupini Površinski (5 %) in pri petih v skupini Kombinirani (22,7 %)] je bilo treba narediti obojestransko vratno eksploracijo, ker adenoma med operacijo ni bilo mogoče natančno lokalizirati ($p = 0,18$). Zato je bila uvedena splošna anestezija z uporabo laringealne maske. Pri treh bolnikih (15 %) v skupini Površinski in dveh (9 %) v Kombinirani je bila potrebna splošna anestezija zaradi neuspelega bloka ($p = 0,99$). Med raziskavo ni bilo zapletov, pa tudi pomembnejših razlik med skupinama v sopojavih ni bilo (tabela 4).

	Skupina Površinski	Skupina Kombinirani	p
	(n = 20)	(n = 22)	
slabost	1 (5 %)	4 (18,2 %)	0,34
Hornerjev sindrom	5 (25 %)	11 (50 %)	0,09
hripavost	0	3 (13,6 %)	0,23
pareza prepone	0	1 (4,5 %)	0,99

Tabela 4. Sopojava. Rezultati so izraženi v absolutnem številu (%).

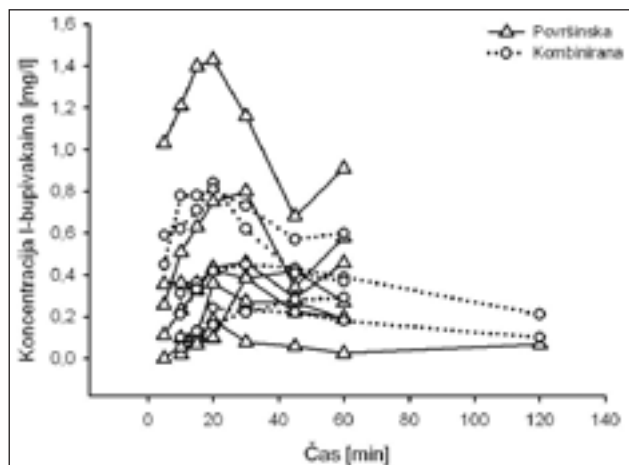
Farmakokinetika levobupivakaina

Farmakokinetiko levobupivakaina smo preučevali pri 12 bolnikih, od katerih jih je sedem dobilo kombinirani, pet pa površinski blok. V tabeli 5 so podane vrednosti največje vsebnosti levobupivakaina v venski krvi (C_{max}), čas za doseg te vrednosti (T_{max}) in velikost površine pod krivuljo venske vsebnosti levobupivakaina glede na čas (AUC_{10-60}). Med skupinama ni bilo statistično pomembnih razlik med preiskovanimi spremenljivkami.

	Skupina Površinski	Skupina Kombinirani	p
	(n = 7)	(n = 5)	
C_{max} (mg/L)	0,45 (0,19–1,43)	0,39 (0,23–0,84)	0,87
T_{max} (min)	30 (20–30)	20 (15–30)	0,53
AUC_{10-60} (mg/L/min)	21,0 \pm 16,0	21,1 \pm 10,1	0,99

Tabela 5. C_{max} , T_{max} in AUC_{10-60} po površinskem in kombiniranem bloku vratnega pleteža. Rezultati so podani kot mediana (razpon) ali povprečje \pm SD.

Slika 1 prikazuje spreminjanje vsebnosti levobupivakaina v plazmi pri 12 bolnikih v 120-minutnem časovnem intervalu. Kljub precejšnjim razlikam med največjimi vrednostmi vsebnosti levobupivakaina med posameznimi bolniki so bile te daleč pod potencialno toksičnimi ravni.



Slika 1. Spremembe vsebnosti levobupivakaina glede na čas pri sedmih bolnikih po površinskem in petih bolnikih po kombiniranem bloku vratnega pleteža po vbrizganju 0,35 mL/kg velikega odmerka 0,5-odstotnega levobupivakaina.

Razprava

Primerjava anestetičnih učinkov med površinskim in kombiniranim blokom vratnega pleteža

Najpomembnejša ugotovitev študije je dejstvo, da zaradi dopolnitve površinskega bloka z globokim kombiniranim blokom vratnega pleteža ni uspešnejši od površinskega bloka samega, kar potrjujejo enak nastop in učinkovitost blokov, poraba rešilnega odmerka analgetika med operacijo, čas do prve prošnje za analgetik po operaciji in stopnja zadovoljstva bolnikov.

Podobni rezultati so že bili objavljeni v raziskavah, ki so primerjale površinski blok vratnega pleteža z globokim ali kombiniranim pri bolnikih, operiranih za endarterektomijo arterije karotis (24, 25, 26). Razlago za to dejstvo lahko najdemo v nedavno objavljenih anatomskih študijah (27, 28). Nash in sodelavci so namreč dokazali, da površinskega dela globoke vratne ovojnice v sprednjem vratnem trikotniku ni, tako da je vezivo in maščevje med žilami in živci neposredna povezava med podkožjem in prevertebralnim delom globoke vratne ovojnice (67). Pandit s sodelavci pa je ugotovil, da je prevertebralna ovojnica porozna, saj je metilensko modrilo, ki ga je injiciral nad njo, čez čas našel pod njo (68). Iz navedenih rezultatov je razvidno, da površinski in globoki vratni prostor delujeta enotno, saj lokalni anestetik lahko blokira vratni pletež ne glede na mesto, kjer ga v tem prostoru vbrizgamo.

Po nekaterih študijah globoki/kombinirani blok vratnega pleteža povzroča več zapletov in sopojev kot površinski (29, 30, 31), česar ta študija ni mogla potrditi. V nasprotju s študijama Castresane in Emyerja s sodelavci (19, 20), ki sta po globokem/kombiniranem bloku vratnega pleteža ugotovili parezo freničnega živca s posledično polovično parezo prepone kar pri 61 % bolnikov, jo je naša študija ugotovila le pri enem (4,5 %). Najverjetnejši vzrok zanjo je količina uporabljenega LA, ki je bila v našem primeru bistveno manjša (13 ± 2 ml) od količin LA v študijah Castresane (19) (24 do 28 mL 1-odstotnega mepivakaina) in Emyerja s sod. (20) (22 ± 4 mL 1,5-odstotnega lidokaina z adrenalinom). Drugi mogoči vzroki so: število vbodov; verjetneje je, da vbodi na več mestih blokirajo več korenin freničnega živca kakor vbod

na enem mestu (16, 17); drugo, na primer individualne razlike v ožičenju diafragme in vrsti tehnike, s katero ugotavljamo smer gibanja prepone (ultrazvok ali fluoroskopija).

Tudi pareza klateža oziroma povratnega živca je bila že opisana kot sopojev po globoki/kombinirani blokadi vratnega pleteža zaradi širjenja LA v okolico (32). V naši raziskavi smo opazili hripavost kot posledico prizadetosti glasilk kar pri treh bolnikih. Čeprav je bila prehodna, bi v primeru že obstoječe pareze druge glasilke lahko med operacijo povzročila nenadno dihalno stisko. Temu se izognemo, če pri vseh bolnikih, ki imajo v anamnezi prizadetost glasilk ali predhodno operacijo na vratu, pred MIP z direktno laringoskopijo vedno preverimo delovanje glasilk (33, 34).

Število bolnikov, pri katerih je bila za nadaljevanje operacije potrebna uvedba splošne anestezije, je bilo v naši raziskavi večje od Carlingovega s sodelavci (26 % vs. 10 %), pri čemer je treba vedeti, da je bil razlog za to v več kot polovici primerov kirurške narave. Obojestranska vratna eksploracija je bila potrebna, ker niti scintigrafija niti ultrazvok nista pokazala natančne lege adenoma, medtem ko so ga vsem bolnikom, operiranim z minimalno invazivno kirurško tehniko, pred operacijo natančno lokalizirali.

Primerjava farmakokinetike levobupivakaina med površinskim in kombiniranim (globokim in površinskim) blokom vratnega pleteža

Študija je dokazala, da je odmerek 0,35 mL/kg 0,5-odstotnega levobupivakaina varen za blok vratnega pleteža in da ni razlike v absorpciji med površinskim in kombiniranim blokom.

Farmakokinetično primerljivost po kombiniranem in površinskem bloku vratnega pleteža si je mogoče razlagati z ugotovitvami nedavnih anatomskih študij (63, 64). Enovitost površinskega in globokega prostora ob enako hitrem vbrizganju enako velikega odmerka LA namreč vodi do enake absorpcije LA v kri, kar je potrdila tudi ta raziskava.

Številne študije so dokazale, da je blokada vratnega pleteža povezana z visoko stopnjo absorpcije lokalnega anestetika v kri, ki lahko doseže tudi toksične ravni (). Žal teh za levobupivakain še ne poznamo, vendar lahko na podlagi prejšnjih izsledkov predvidevamo, da so višje od bupivakaina (38,). Bardsley in sodelavci, ki so na 14 prostovoljcih preučevali toksične učinke intravenskega levobupivakaina na kardiovaskularni sistem, so namreč ugotovili toleranco do koncentracije 2,62 mg/L, medtem ko je bila ta v primeru bupivakaina bistveno manjša (pri 2,25 mg/L) (38). Ista skupina raziskovalcev je primerjala tudi toksične učinke bupivakaina in levobupivakaina na živčevje in ugotovila, da se pri levobupivakainu pojavljajo pri večjem skupnem odmerku (54,0 vs. 45,6 mg) in plazemski koncentraciji (2,38 vs. 1,87 mg/L) (37). Kopacz in sodelavci so opisali primer nenamerne vbrizganja 142,5 mg levobupivakaina v veno, ki pa je povzročil le minimalne simptome prizadetosti osrednjega živčevja (37). Čeprav ni jasno, kakšna je bila v tem primeru največja vsebnost levobupivakaina v plazmi, je znano, da je v venski krvi 14 minut po končani injekciji dosegla vrednost 2,7 mg/L, s čimer je preseгла za bupivakain veljavni toksični prag (> 2,0 mg/L).

V naši raziskavi se mediani vrednosti največje vsebnosti levobupivakaina v plazmi med skupinama statistično nista

bistveno razlikovali in sta bili daleč pod toksično ravno (0,39 in 0,45 mg/L) za bupivakain. Harwood in sodelavci pa so, nasprotno, v raziskavi, izvedeni na bolnikih, operiranih za endarterektomijo arterije karotis v površinskem bloku vratnega pleteža, s podobnimi odmerki bupivakaina (2 mg/kg), ugotovili bistveno večji povprečni C_{max} , ki je pri uporabi adrenalina dosegel vrednost 0,97 mg/L, brez njega pa 1,26 mg/L (38). Rezultate, podobne njihovim, so opisale tudi druge klinične študije (39, 40).

Razliko med njihovimi in našimi rezultati bi lahko pripisali naslednjima vzrokoma: vrsti odvzete krvi; v našem primeru smo jemali vensko namesto arterijske (72); vazokonstriksijski sposobnosti levobupivakaina, ki bi lahko vplivala na manjšo absorpcijo LA v kri, s tem pa na manjši C_{max} (41).

Z istima argumentoma bi lahko razložili tudi daljši čas (T_{max}), potreben za doseganje največje vsebnosti levobupivakaina v plazmi (C_{max}) po kombinirani blokadi vratnega pleteža, kakor pri bupivakainu (5–15 min.) (78, 79). Podobne rezultate kot pri bupivakainu so opisovali tudi po uporabi ropivakaina po kombiniranem bloku vratnega pleteža (74). Po vbrizganju 225 mg ropivakaina so izmerili bistveno večje vrednosti C_{max} (mediana 4,25 mg/L; razpon: 2,07–6,59 mg/L) in krajše vrednosti T_{max} (mediana 5-minutni razpon: 1–15 min.), kot smo jih v naši raziskavi. Najverjetneje je do teh razlik prišlo, ker so uporabili dvakrat večje odmerke ropivakaina kot mi.

Ugotovitve

Med površinskim in kombiniranim blokom vratnega pleteža za MIP ni razlik v nastopu in učinkovitosti bloka, porabi rešilnega odmerka analgetika med operacijo, času do prve prošnje za analgetik po operaciji in stopnji zadovoljstva bolnikov, zato zaradi preprostejše izvedbe in manjše možnosti za nastanek resnih zapletov priporočamo uporabo površinskega bloka.

Operacijo v splošni anesteziji priporočamo pri nezanesljivi predoperativni lokalizaciji adenoma, ker je verjetnost obojestranske eksploracije vratu velika.

Pri bolnikih z anamnezo prizadetosti glasilk ali predhodnih operacij na vratu je treba pred blokado vratnega pleteža z direktno laringoskopijo preveriti delovanje druge glasilke, da se izognemo nenadni dihalni stiski zaradi prehodne pareze povratnega žilca.

Ne glede na vrsto bloka plazemske ravni pri odmerku 0,35 ml/kg 0,5-odstotnega levobupivakaina ne dosegajo toksičnih vrednosti, zato je ta odmerek varen za blok vratnega pleteža.

Viri

1. Lundgren E, Rastad J, Thurfjell E. Population-based screening for primary hyperparathyroidism with serum calcium and parathyroid hormone in menopausal women. *Surgery* 1997; 121: 287–94.
2. Jorde R, Bonna KH, Sundsfjord J. Primary hyperparathyroidism detected in a health screening. The Tromso study. *J Clin Epidemiol* 2000; 53: 1164–69.
3. Van Heerden JA, Grant CS. Surgical treatment of primary hyperparathyroidism: an institutional prospective. *World J Surg* 1991; 15: 688–92.
4. Utiger RD. Treatment of primary hyperparathyroidism. *N Engl J Med* 1999; 341: 1301–2.
5. Bergenfelz A, Lindblom P, Tibblin S, Westerdaal J. Unilateral versus bilateral neck exploration for primary hyperparathyroidism: a prospective randomized controlled trial. *Ann Surg* 2002; 236: 543–51.
6. Chen H, Zeiger MA, Gordon TA, Udelsman R. Parathyroidectomy in Maryland: effects of an endocrine center. *Surgery* 1996; 120: 945–53.
7. Chen H, Parkerson S, Udelsman R. Parathyroidectomy in the elderly: do the benefits outweigh the risks? *World J Surg* 1998; 22: 531–6.
8. Uden P, Chan A, Duh QY, Siperstein A, Clark OH. Primary hyperparathyroidism in younger and older patients: symptoms and outcome of surgery. *World J Surg* 1992; 16: 791–8.
9. Chen H, Sokoll LJ, Udelsman R. Outpatient minimally invasive parathyroidectomy: A combination of sestamibi-SPECT localization, cervical block anesthesia, and intraoperative parathyroid hormone assay. *Surgery* 1999; 126: 1016–22.
10. Miccoli P, Bendinelly C, Vignali E. Endoscopic parathyroidectomy: report of an initial experience. *Surgery* 1998; 124: 1077–80.
11. Irvin GL, Sfakianakis G, Yeung L. Ambulatory parathyroidectomy for primary hyperparathyroidism. *Arch Surg* 1996; 31: 1074–8.
12. Carty SE, Worsley J, Virji MA, Brown ML, Watson CG. Concise parathyroidectomy: the impact of preoperative SPECT 99 mTc sestamibi scanning and intraoperative quick parathormone assay. *Surgery* 1997; 122: 1107–14.
13. Carling T, Donovan P, Rindler C, Udelsman R. Minimally invasive parathyroidectomy using cervical plexus block: Reasons to conversions to general anesthesia. *Arch Surg* 2006; 141: 401–4.
14. Ditkoff BA, Chabot J, Feind C, Lo Gerfo P. Parathyroid surgery using monitored anesthesia care as an alternative to general anesthesia. *Am J Surg* 1996; 172: 698–700.
15. Winnie AP, Ramamurthy S, Durrani Z, radonjic R. Interscalene cervical plexus block: A single injection technique. *Anesth Analg* 1975; 54: 371–5.
16. Lo Gerfo P. Loco-regional anesthesia for thyroidectomy: Evaluation as an outpatient procedure. *Surgery* 1998; 124: 975–9.
17. Lo Gerfo P. Bilateral neck exploration for parathyroidectomy under local anesthesia: A viable technique for patients with coexisting thyroid disease with or without sestamibi scanning. *Surgery* 1999; 26: 1011–15.
18. Kulkarni RS, Braverman LE, Patwardhan NA. Bilateral cervical plexus block for thyroidectomy and parathyroidectomy in healthy and high risk patients. *J. Endocrinol. Invest.* 1996; 19: 714–8.
19. Tucker GT. Pharmacokinetics of local anaesthetics. *Br J Anaesth* 1985; 58: 717–31.
20. McClellan KJ, Spencer CM. Levobupivacaine. *Drugs* 1998 Sep; 56: 355–62.
21. Gristwood RW, Greaves JL. Levobupivacaine: a new safer long acting local anaesthetic agent. *Expert Opin Invest Drug* 1999 Jun; 8: 861–76.
22. Kopacy DJ, Sharrock NE, Allen HW. A comparison of levobupivacaine 0.125%, fentanyl 4 µg / mL, or their combination for patient-controlled epidural analgesia after major orthopedic surgery. *Anesth Analg* 1999; 89: 1497–503.
23. Browner WS, Black D, Newman B, Hulley SB. Estimating sample size and power. In: Hulley SB, Cummings SR, eds. *Designing clinical research - an epidemiologic approach*. Baltimore: Williams & Wilkins, 1988; 139–50.
24. Pandit JJ, Bree S, Dillon P, Elcock D, McLaren ID, Crider B. A comparison of superficial versus combined (superficial and deep) cervical plexus block for carotid endarterectomy: a prospective, randomized study. *Anesth Analg* 2000; 91: 781–6.

25. Stonham MD, Doyle AR, Knighton JD, Dorje P, Stanley JC. Prospective, randomised comparison of deep or superficial cervical plexus block for carotid endarterectomy surgery. *Anesthesiology* 1998; 89: 907–12.
26. De Sousa AA, Filho MA, Faglione W Jr, Carvalho GT. Superficial vs combined cervical plexus block for carotid endarterectomy: a prospective, randomized study. *Surg Neurol* 2005; 63: S22–5.
27. Nash L, Nicholson HD, Yhang M. Does the investing layer of the deep cervical fascia exist? *Anesthesiology* 2005; 103: 962–8.
28. Pandit JJ, Dutta D, Morris JF. Spread of injectate with superficial cervical plexus block in humans: an anatomical study. *Br J Anaesth* 2003; 91: 733–5.
29. Carling A, Simmonds M. Complications from regional anaesthesia for carotid endarterectomy. *Br J Anaesth* 2000; 84: 797–800.
30. Stoneham MD, Wakefield TW. Acute respiratory distress following deep cervical plexus block. *J Cardiothorac Vasc Anesth* 1998; 12: 197–8.
31. Davies MJ, Silbert BS, Scott DA, Cook RJ, Mooney PH, Blyth C. Superficial and deep cervical plexus block for carotid artery surgery: A prospective study of 1000 blocks. *Regional Anesthesia* 1997; 22: 442–6.
32. Harris RJD, Benveniste G. Recurrent laryngeal nerve blockade in patients undergoing carotid endarterectomy under cervical plexus block. *Anaesth Intensive Care* 2000; 28: 431–3.
33. Kwok AOK, Silbert BS, Allen KJ, Bray PJ, Vidovich J. Bilateral vocal cord palsy during carotid endarterectomy under cervical plexus block. *Anaesth Analg* 2006; 102: 376–7.
34. Curran AJ, Smyth D, Sheehan SJ, et al. Recurrent laryngeal nerve dysfunction following carotid endarterectomy. *J R Coll Surg Edinb* 1997; 42: 168–70.
35. Junca A, Marret E, Goursoit G, Mazoit X, Bonnet F. A comparison of ropivacaine and bupivacaine for cervical plexus block. *Anaesth Analg* 2001; 92: 720–4.
36. Gristwood R, Bardsley H, Baker H et al. Reduced cardiotoxicity of levobupivacaine compared with racemic bupivacaine (Marcaine): new clinical evidence. *Exp Opin Invest Drugs* 1994; 3: 1209–12.
37. Kopacz DJ, Allen HW. Accidental intravenous levobupivacaine. *Anesth Analg* 1999; 89: 1027–9.
38. Harwood TN, Butterworth JF, Collona DM, Samuel M. Plasma bupivacaine concentrations and effects of epinephrine after superficial cervical plexus blockade in patients undergoing carotid endarterectomy. *Journal of Cardiothoracic and Vascular Anesthesia* 1999; 13: 703–706.
39. Tissot S, Frering B, Gagnieu MC, Vallon J, Motin J. Plasma concentration of lidocaine and bupivacaine after cervical plexus block for carotid surgery. *Anaesth Analg* 1997; 84: 1377–9.
40. Merle JC, Mazoit JX, Desgranges P, Abhay K, Rezaiguia S, Dhonneur G, Duvaldestin P. A comparison of two techniques for cervical plexus blockade: Evaluation of efficacy and systemic toxicity. *Anaesth Analg* 1999; 89: 1366–70