

Napredovali MTC - izziv za zdravljenje

Damijan Bergant

Namen

Prikaz primera 29-letne bolnice z dihalno stisko zaradi močno napredovalega medularnega raka ščitnice (MTC) – T4b N1b M1 [1]. Bolnica je prvi primer zdravljenja histološko dokazanega MTC s tarčnimi zdravili v sklopu multimodalnega zdravljenja na Onkološkem inštitutu (OI).

Izhodišče

MTC je redek neuroendokrini ščitnični rak, ki se kot sporadičen ali avtosomno dominantno deden rak pojavlja v sklopu multiple endokrine patije tipa 2 (MEN 2A oz. 2B) ali družinske oblike MTC (FMTC). Razširjenost MTC ob prvem pregledu je najpomembnejši napovedni znak. Operativno zdravljenje MTC je metoda izbora in R0-resekcija omogoča ozdravitev. Obsevanje, kemoterapija in radioimunoterapija so dopolnilni načini zdravljenja napredovale bolezni ali edini, če operativno zdravljenje ni možno. Tarčna zdravila se pri zdravljenju MTC uporabljajo po študijskih protokolih. Enako je tudi s tarčno radioterapijo, npr. 90Y-DOTA in modifikatorji biološkega odgovora.

Sprejem na OI

29-letna bolnica M. L. je bila sprejeta na kirurgijo OI v dežurstvu 10. 8. 2008. Intubirana je bila premeščena z Oddelka internistične prve pomoči UKC (IPP), kamor so jo svojci pripeljali zaradi dihalne stiske, nezavestno zaradi hude respiratorne acidoze. Vzrok dihalne stiske je bila obojestranska pareza glasilk, najverjetneje zaradi vraščanja in/ali pritiska tumorja na povratna živca. Intubacija in korekcija acidoze na IPP sta bili učinkoviti.

Mesec dni pred tem dogodkom so bolnico pregledali na ORL-kliniki UKC, kjer so ji diagnosticirali slabo diferenciranega ščitničnega raka, morda anaplastičnega. Napotili so jo na OI, a se bolnica za pregled oz. zdravljenje takrat ni odločila (podatki iz spremne dokumentacije in izjav staršev).

Komunikacija

Ker je bila bolnica intubirana, je v naslednjih dneh podatke, želje, vprašanja o zdravljenju in privolitve za predlagane postopke posredovala pisno.

Družinska anamneza

Bolničina teta je imela pljučnega raka, sicer malignih bolezni ni bilo. Tudi težav s ščitnico, sladkorne bolezni ali drugih endokrinopatij, visokega krvnega tlaka pri krvnih sorodnikih bolnica ni navedla.

Osebna anamneza

V otroštvu je bila zdrava, pri 13 letih je bila operirana zaradi

težav s kolki, ki naj bi bile posledica hitre rasti. Ta naj bi bila tudi vzrok za skoliozo.

Približno 10 let pred tokratno hospitalizacijo so bolnico pregledovali zaradi povečanih vratnih bezgavk, a naj bi po UZ-pregledu, kjer so videli »kalcinacije« v bezgavkah, menili, da nadaljnja diagnostika ni potrebna.

Pred enim letom je bolnica postala hripava, a je to pripisovala prehladu. Začele so se težave s požiranjem in zadnje tri mesece je imela občasno tudi driske.

Menarhe z 12 leti, nulipara. Nezdrave razvade zanika.

Status ob sprejemu na OI

Ob sprejemu 10. 8. 2008 je bila bolnica intubirana, pri zavesti, cirkulatorno in dihalno stabilna pri dodatku kisika 2–4 l/min. Hranjenje je bilo parenteralno.

Bolnica je bila marfanoidne postave brez nevrofibromatoznih sprememb vidnih sluznic, z voluminoznim tumorjem na vratu, predvsem levo. Tumor je bil neboleč, trd, levo zrastel z okolico in s paketi klinično metastatskih bezgavk, ki so zapolnjevale nadključnični kotanji ter se širile v zatilje in v levo pazduho. Desno je bil tumor manjši, prav tako fiksiran proti mediastinumu, paketi bezgavk desno pa so bili delno pomični. Celoten tumor na vratu je klinično meril približno 16 x 20 cm.

Pri nadaljnjem kliničnem pregledu poleg že omenjenega stanja po operaciji kolkov in skolize ni bilo opaziti izrazitih bolezenskih znamenj.

Izvidi osnovnih laboratorijskih preiskav so bili z izjemo povečanega CEA zadovoljivi.

Ker je bila pri bolnici dihalna stiska le začasno rešena z intubacijo, smo kot prvi korak v zdravljenju načrtovali vsaj traheostomijo. Zato smo izpeljali **diagnostične preiskave**, ki naj bi odgovorile na osnovni vprašanj:

1. ali gre res za slabo diferenciran ščitnični rak (anaplastičen?) in

2. kakšen je dejanski obseg bolezni.

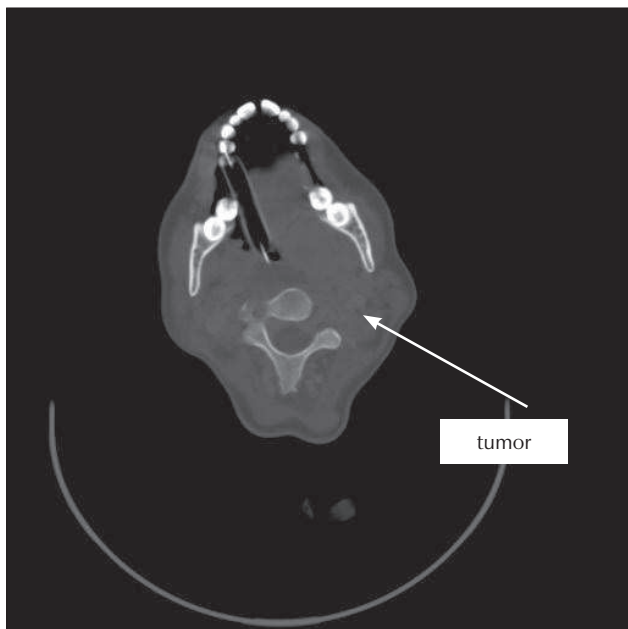
Klinično diagnozo, napredovali MTC, so 11. 8. 2008 potrdili FNAB z imunocitokemijo in visoke serumske vrednosti tumorskih označevalcev: kalcitonina – TC je bil 1220 pmol/l (norm. < 12 pmol/l), CEA pa 157,6 µg/l (norm. < 2,5 µg/l). Z UZ trebuha 10. 8. 2008 in laboratorijskimi preiskavami (določitev kateholaminov, metanefrinov in vanililmandljeve kisline v 24-urnem urinu; izvid 17. 8. 2008) smo izključili morebitni spremljajoči feokromocitom (PHEO).

Direktoskopija na ORL-kliniki UKC je 13. 8. 2008 potrdila parezo glasilk, ki sta bili v sredinskem položaju in sta onemogočali dihanje. Morebitnega preraščanja tumorja v grlo ali sapnico ni bilo videti. Bolnici so vstavili hranilno sondo.

CT vratu in prsnega koša je bil opravljen 10. 8. 2008.

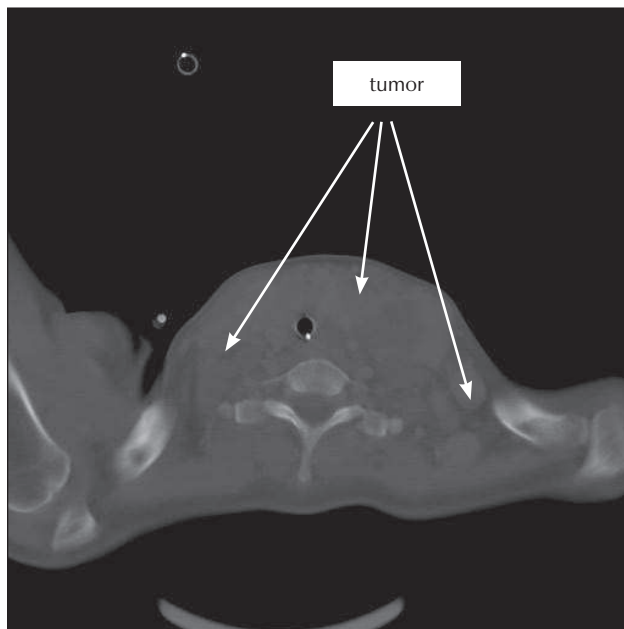
Ogromen tumor ščitnice s prečnim premerom najmanj 13 cm je vraščal v sapnico in segal nazaj do hrbenice. Navzgor je rasel do čeljustnega sklepa levo (slika 1). Tumor se je zlival s

paketi metastatskih bezgavk v vratnih ložah II, III, IV in V levo ter III in IV desno. Navzdol je segal za prsnico do ascendentne aorte in tudi tu je objemal sapnico, paketi bezgavk pa so zapolnjevali nadključnični jami in se spuščali tudi v levo pazduho (slika 2). V pljučih ni bilo videti zasevkov.



Slika 1. TU ob čeljustnem sklepu levo.

so bile tudi med kratko vratno miškulaturo. Stena traheje (traheostoma) je bila brez MTC-infiltratov. Reakcija tumorskega tkiva C-kit je bila pozitivna. Po operaciji smo začeli zdravljenje s tiroksinom, po 100 µg na dan.



Slika 2. TU obojestransko na vratu in v nadključničnih ložah.

Gensko presejanje ni odkrilo mutacij RET-protoonokogena.

Zdravljenje

Načrt zdravljenja smo 11. 8. 2008 uskladili na konziliju za tumorje ščitnice in ga nato prilagajali bolničinemu stanju in rezultatom preiskav. Učinke zdravljenja smo spremljali s kliničnimi pregledi, slikovnimi in laboratorijskimi preiskavami – tudi ravnimi tumorskih označevalcev TC in CEA. Bolnica je 16. 8. 2008 dobila predoperativno kemoterapijo (KT) z 20 mg Adriamycina v 4-urni infuziji, ker smo čakali na izključitev PHEO.

Sledil je poskus zmanjševalne operacije, ki bi omogočila traheotomijo v »zdravem« in ne »skozi« tumor. Z operacijo 20. 8. 2008 smo uspeli odstraniti desni lobus tumorsko spremenjene ščitnice, prikazati in v distalnem delu »osvoboditi« desni povratni živec ter sapnico le za traheostomo. Lahko smo tudi potrdili razširjenost in neoperabilnost bolezni (slika 3).

Po operaciji 22. 8. 2008 je bila vrednost TC 1220 pmol/l, CEA pa 102,0 µg/l.

Definitivna histologija

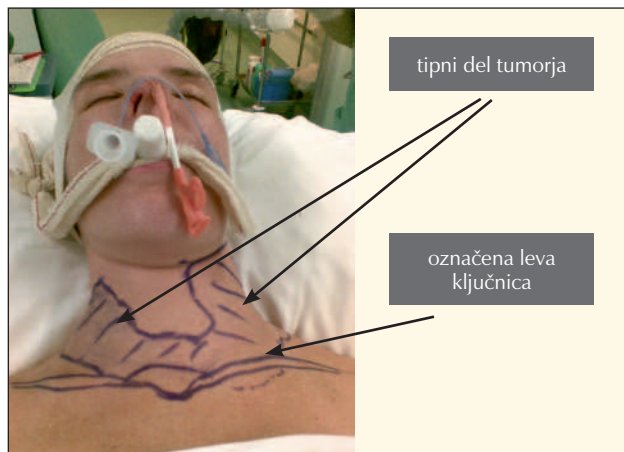
Preparat

Desni lobus ščitnice z okolišnim vezivno-limfatičnim tkivom.

Diagnoza

MTC, klasičnega tipa, masivna limfovaskularna invazija, ki na več mestih sega do kirurških robov. Več nejasno razmejenih tumorskih nodusov, od katerih so nekateri morda bezgavke ob ščitnici, povsem prerasle s tumorjem. Bezgavke z zasevkami

V obdobju 26. 8. 2008–26. 9. 2008 je bila bolnica obsevana in je prejela spremljajočo kemoterapijo (vinblastin 2 mg/12 ur, doksorubicin 20 mg/2 uri). Skupni odmerek obsevanja vratu, mediastinuma in leve pazduhe je bil 39,6 Gy. Dnevni odmerek 180 cGy je bil proti koncu obsevalnega obdobja prilagojen zaradi sopojavov pri obsevanju in okužbe dihal. Težavam pri požiranju (aspiracijam) zaradi tumorskega vraščanja so se pridružile še težave zaradi pooperativnih in poobsevalnih sprememb. Kljub dohranjevanju je bolnica hujšala, zaradi česar smo 26. 9. 2008 naredili gastrostomo. Neposredno po končanem obsevanju in KT je bil učinek zdravljenja klinično ocenjen kot slabši od 50 %.



Slika 3. Pred operacijo (prikazano z bolničinim dovoljenjem).

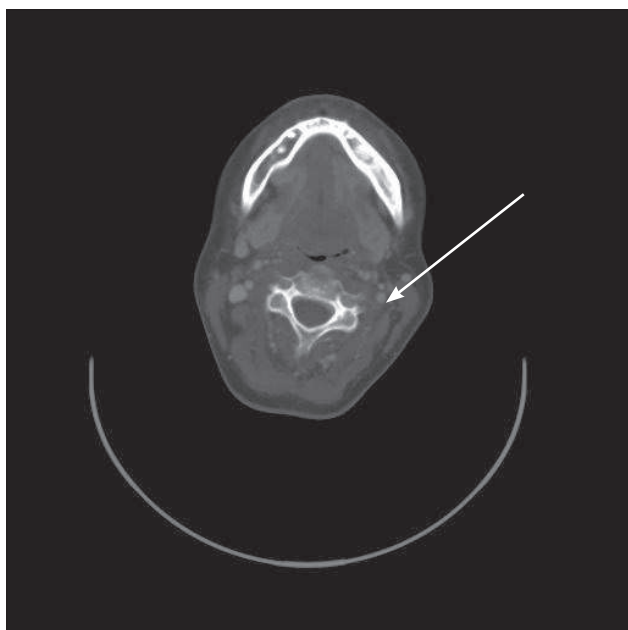
Vrednosti TC in CEA sta bili 1109 pmol/l oz. 109,4 µg/l (17. 9. 2008). Glede na izhodiščne vrednosti sta bili zmanjšani, kar je govorilo o določeni učinkovitosti zdravljenja. Zaradi razširjenosti MTC je bilo smiselno nadaljevati sistemsko zdravljenje in opraviti testiranje kopičenja MIBG. Zdravljenje z MIBG bi bila ena od dostopnih možnosti. Kolegi internisti onkologi so indicirali tedensko KT, in sicer po 35 mg doksorubicina in 50 mg cisplatina.

Bolnica je dobila le en cikel te KT (17. 10. 2008). Naslednje je zaradi sopojavov zavrnila. Zavrnila je tudi scintigrafijo z MIBG, ki bi bila izhodiščna informacija za morebitno zdravljenje z MIBG.

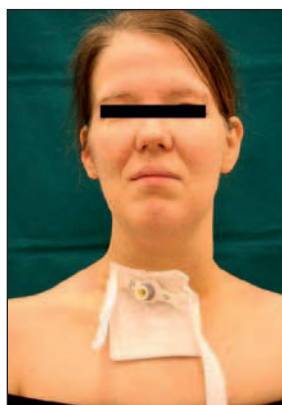
Po dobrem mesecu dni, na kontroli 27. 11. 2008, se je lokoregionalni status pri bolnici izboljšal in pričakovani zapoznili učinek zdravljenja smo ocenili kot boljši od 50 %. Bolnica je pridobila na teži, težav s požiranjem ni imela in je želela, da bi ji odstranili gastrostomo. Tumor v levi pazduhi ni bil več tipen. Bolnica je ob zatesnjeni traheostomi lahko artikulirala. Gibljivost desne glasilke je 1. 12. 2009 potrdil tudi ORL-izvid, a so odstranitev kanile zaradi nadaljevanja zdravljenja odsvetovali. Po intenzivnih pogovorih in predstavitvi možnosti zdravljenja s tarčnimi zdravili se je bolnica strinjala, da zdravljenje nadaljujemo z zaviralcem protein-tirozin-kinaze sunitinibom (Sutent®), in sicer po 12,7 mg 3-krat na dan. Za tako zdravljenje smo se odločili tudi na podlagi določitve tumorskih receptorjev c-kit.

Do kontrole 8. 12. 2008 se je MTC na vratu še zmanjšal, predvsem desno. Tumor je v celoti meril 7 x 7 cm. Bolnica se je normalno prehranjevala, nakazani edem okrog oči in občasno pekoč občutek v ustih smo pripisovali sopojavom zdravljenja s sunitinibom. Drugih sopojavov bolnica ni imela. Gastrostomo smo lahko zaprli.

CT-preiskava vratu in mediastinuma 11. 2. 2009 je potrdila zmanjšanje tumorskih mas za več kot 50 %. Izginili so mediastinalni tumor, zasevki v levi pazduhi in desno na vratu (sliki 4, 5).



Slika 4. Ostanke TU ob čeljustnem sklepu med zdravljenjem 11. 2. 2009.



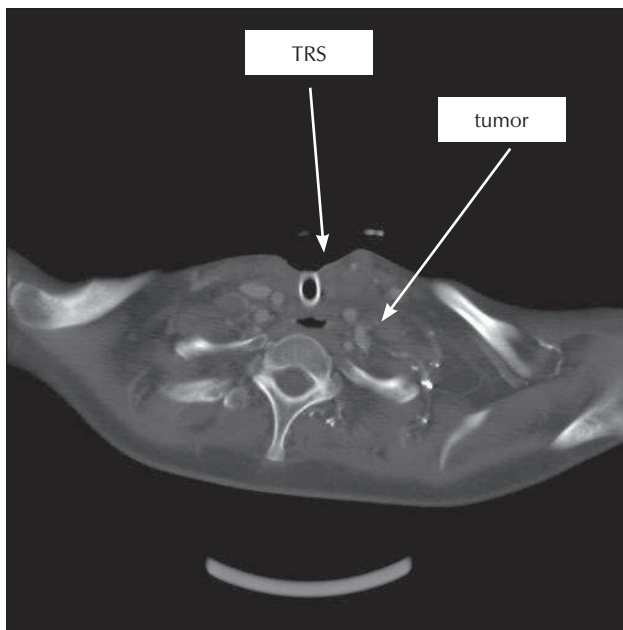
Slika 6. Šest mesecev po sprejemu na OI (prikazano z bolničnim dovoljenjem).

Na kontroli 26. 2. 2009 je tumor levo na vratu predstavljal klinično težko merljivo trdo, nebolečo tumorsko ploščo, ki je zajemala predvsem območje levo ob grlu in ob levi veliki obračalki glave. Desno jasnega tumorja ni bilo (slika 6).

V zadnjem mesecu naj bi bolnica prebolela herpes zoster, o čemer so pričale spremembe na koži leve nadlakti in nad levo lopatico.

Sklepi

- Bolniki z lokoregionalno zelo razširjenim MTC (T4bN1bM1) – obojestransko parezo glasilk, posledično hudo dihalno stisko in oddaljenimi zasevki v pazdušnih bezgavkah – so redki in predstavljajo izziv za multimodalno zdravljenje.
- Glede na anamnezo je verjetno šlo za naraven potek bolezni in podcenjevanje zgodnejših znamenj bolezni ali pa za bolnično osebno odločitev, da se ne zdravi.
- Bolnična starost in pojav zatrdlin na vratu sta že prej narekovali diagnostičen postopek in zdravljenje, enako tudi dolgotrajna hripavost [3].
- Bolnična mladost in rast tumorjev nista govorili v prid anaplastičnega raka ščitnice, ampak bolj v prid MTC. [4] Tudi anamnestični podatek o UZ-vidnih povečanih vratnih bezgavkah s »kalcinati« je lahko opis značilnih zasevkov MTC [5].



Slika 5. TU levo na vratu, desno je delno odstranjen, ob traheostomi (TRS) 11. 2. 2009.

- Operativno zdravljenje MTC je metoda izbora, pri neoperabilnih primerih pa je indicirano multimodalno zdravljenje. MTC lahko poteka nepredvidljivo, znana so dolga preživetja z razširjeno boleznijo [6, 7]. Izključitev PHEO pred invazivnim zdravljenjem MTC je nujna.
 - Zmanjševalna operacija s traheostomo je omogočila dihanje in s tem nadaljevanje zdravljenja ter jasno histologijo.
 - Izbira KT ob obsevanju je temeljila na protokolih individualne KT z dobrimi odgovori na zdravljenje pri MTC, slabo diferenciranih in anaplastičnih rakih ščitnice [8].
 - Odločitev za vzdrževalno KT z doksorubicinom in cisplatinom je bila glede na razširjenost MTC in podatke iz literature razumljiva, a jo je bolnica zaradi sopojavov zavrnila [9].
 - Na OI smo prvič uvedli zdravljenje z zaviralcem protein-tirozin-kinaze s sunitinibom pri bolnici s histološko dokazanim razširjenim MTC.
 - Med zdravljenjem s sunitinibom je objektivno prišlo do regresa bolezni pri več kot 50 % bolnikov. Pri tem se postavljajo vprašanja:
 - » Ali je učinkovit samo sunitinib?
 - » Ali gre za učinkovitost kombinacije sunitiniba in KT kot v primerih kombretastatina in KT [10]?
 - » Ali je taka učinkovitost sunitiniba posledica zaporedja uporabljenih načinov zdravljenja?
- Pri zdravljenju bolnice so sodelovali še:
 dr. Lorna Zadravec Zaletel, dr. med. (zdravljenje z radioterapijo in spremljajočo KT)
 prof. dr. Branko Zakotnik, dr. med. (zdravljenje s sunitinibom)
 asist. mag. Ibrahim Edhemović, dr. med. (operacija – gastrostomija)

Viri

1. UICC International Union Against Cancer: TNM Classification of Malignant Tumors. New York, Toronto, Wiley-Liss, Inc., 1997.

2. Matuszczyk A, Petersenn S, Bockisch A, Gorges R, Sheu SY, Veit P, Mann K: Chemotherapy with doxorubicin in progressive medullary and thyroid carcinoma of the follicular epithelium. *Horm Metab Res* 2008; 40: 210–213.
3. Brierley J, Tsang R, Simpson WJ, Gospodarowicz M, Sutcliffe S, Panzarella T: Medullary thyroid cancer: analyses of survival and prognostic factors and the role of radiation therapy in local control. *Thyroid* 1996; 6: 305–310.
4. Lin JD, Chao TC, Huang BY, Chen ST, Chang HY, Hsueh C: Thyroid cancer in the thyroid nodules evaluated by ultrasonography and fine-needle aspiration cytology. *Thyroid* 2005; 15: 708–717.
5. Kebebew E, Greenspan FS, Clark OH, Woeber KA, McMillan A: Anaplastic thyroid carcinoma. Treatment outcome and prognostic factors. *Cancer* 1-4-2005; 103: 1330–1335.
6. Saller B, Moeller L, Gorges R, Janssen OE, Mann K: Role of conventional ultrasound and color Doppler sonography in the diagnosis of medullary thyroid carcinoma. *Exp Clin Endocrinol Diabetes* 2002; 110: 403–407.
7. Auersperg M, Us-Krasovec M, Petric G, Pogacnik A, Besic N: Results of combined modality treatment in poorly differentiated and anaplastic thyroid carcinoma. *Wien Klin Wochenschr* 27-4-1990; 102: 267–270.
8. De CR, Baudin E, Bachelot A, Lebouilleux S, Travagli JP, Caillou B, Schlumberger M: Combined treatment of anaplastic thyroid carcinoma with surgery, chemotherapy, and hyperfractionated accelerated external radiotherapy. *Int J Radiat Oncol Biol Phys* 15-11-2004; 60: 1137–1143.
9. Nelkin BD, Ball DW: Combretastatin A-4 and doxorubicin combination treatment is effective in a preclinical model of human medullary thyroid carcinoma. *Oncol Rep JID* - 9422756 2001; 8: 157–160.